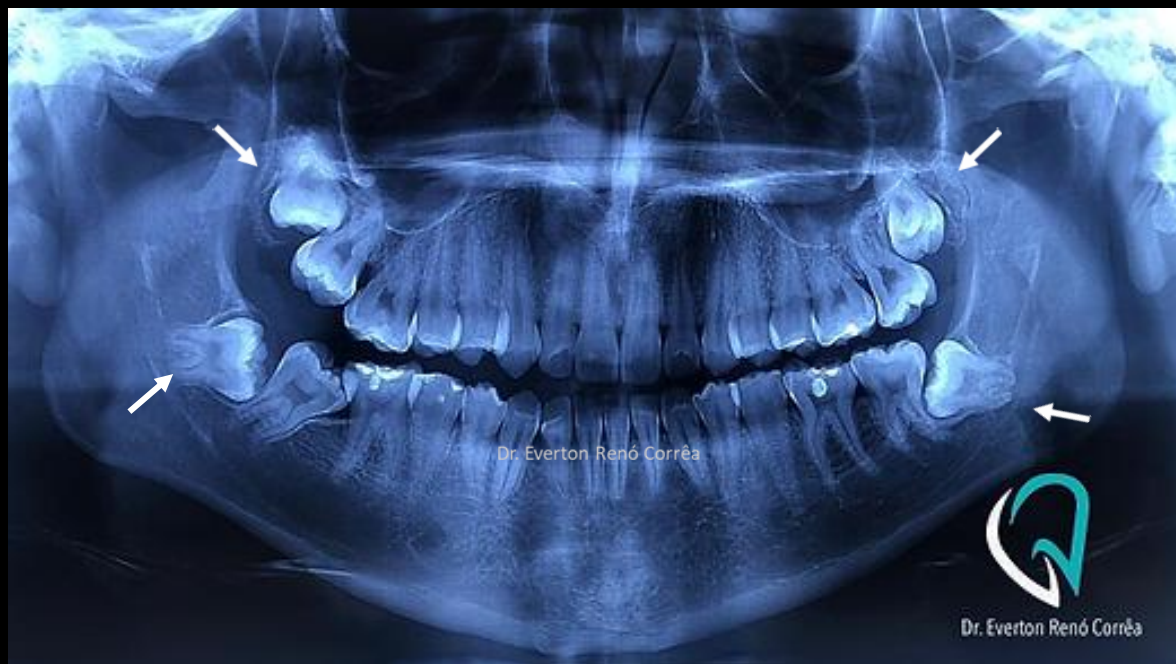

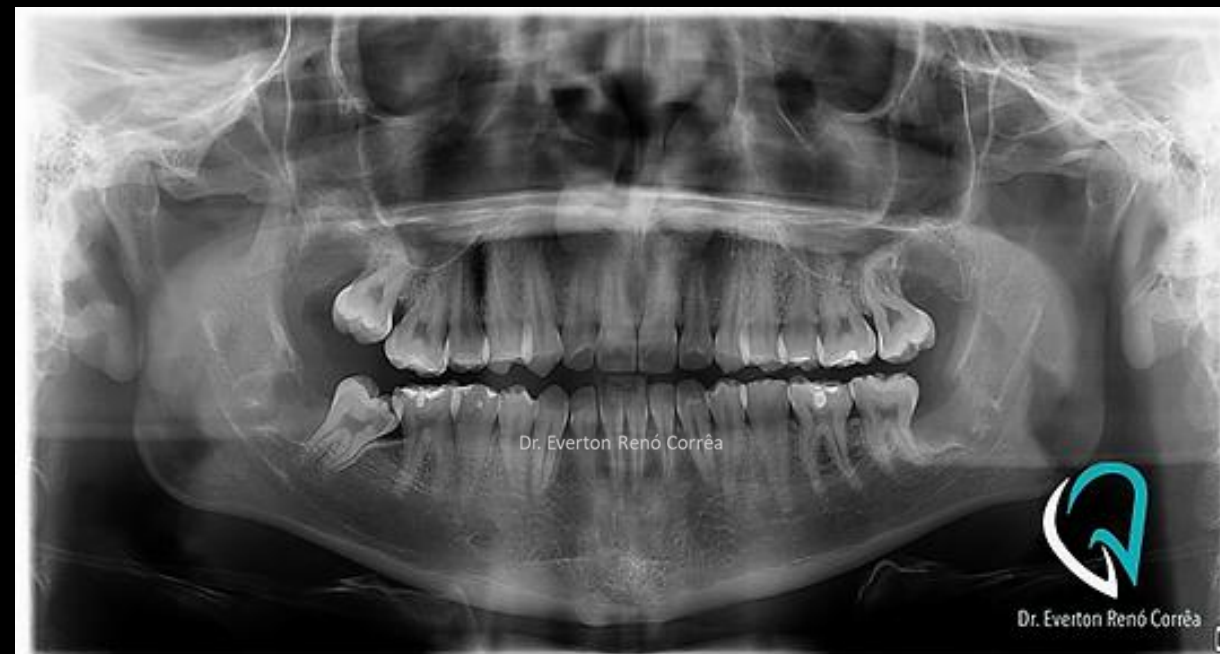**Casos clínicos de
cirurgias de remoção
de
DENTES INCLUSOS**

Everton Renó

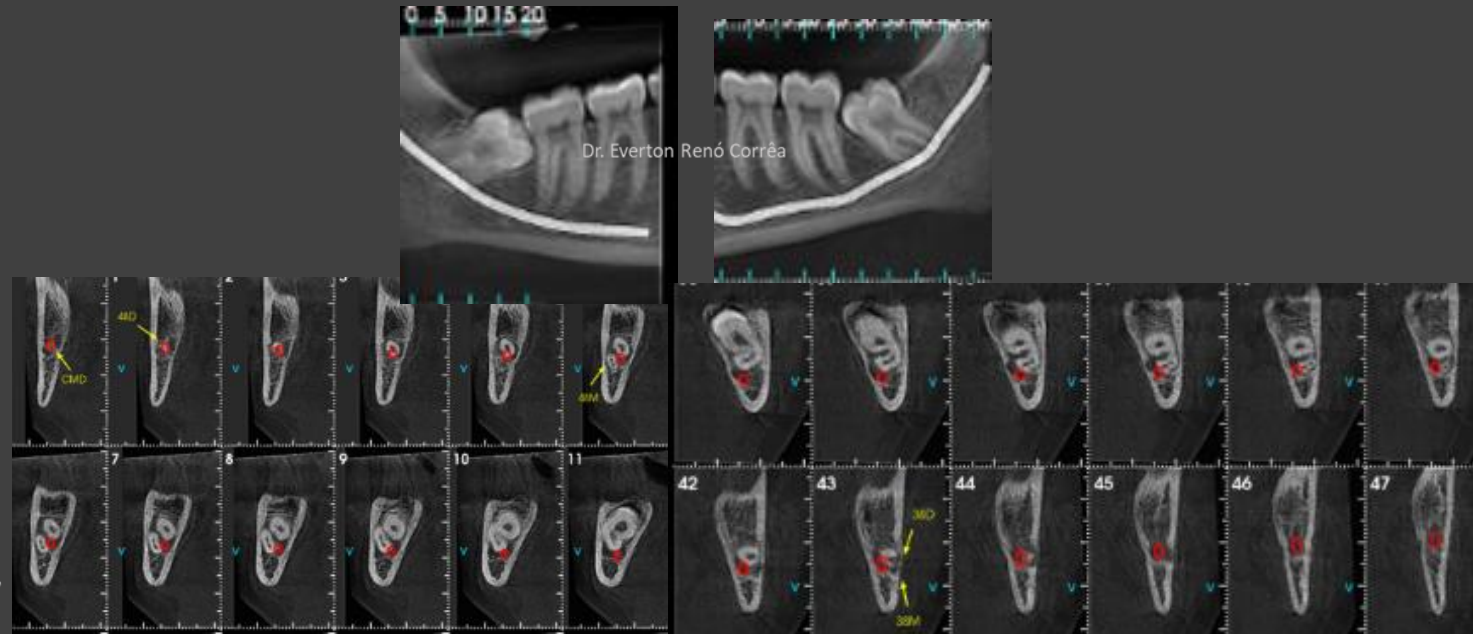
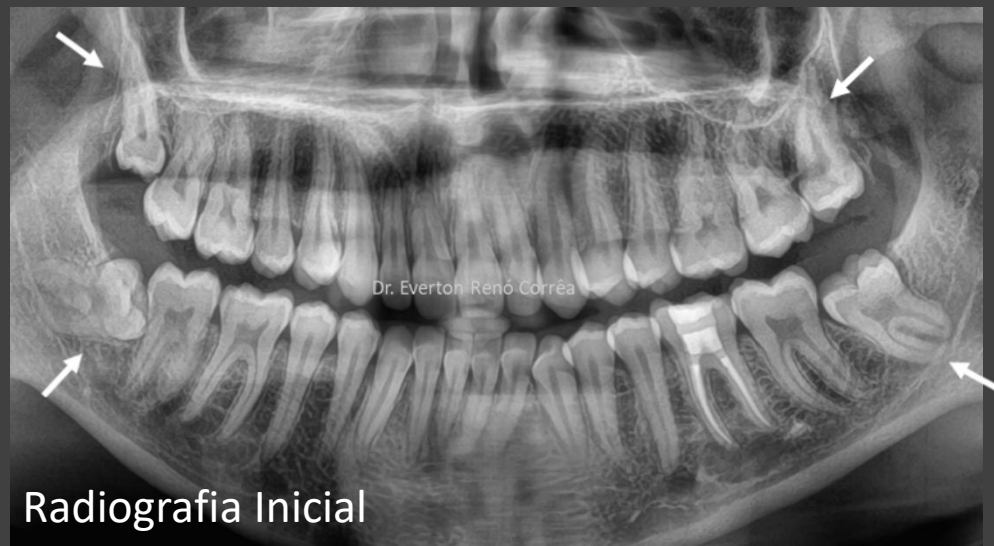Exodontias dos 4 terceiros molares (sisos) – para posterior tratamento ortodôntico



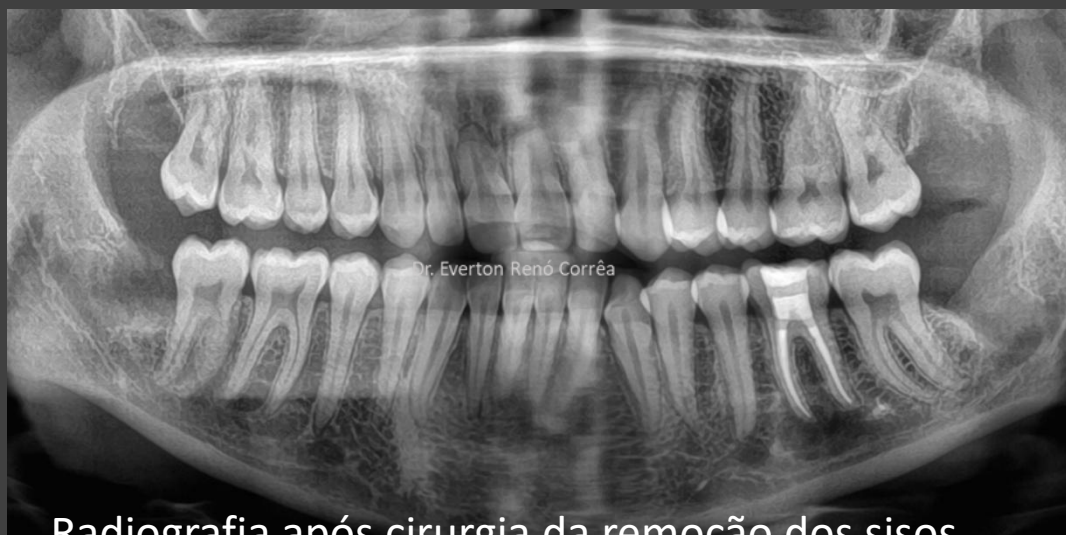Radiografia Inicial



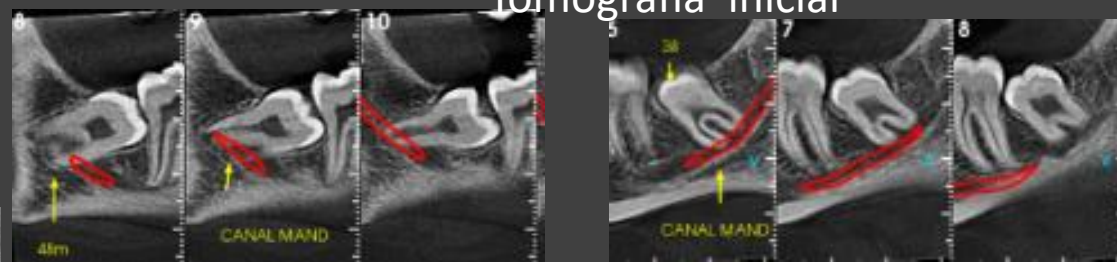
Radiografia após tratamento realizado



Tomografia inicial

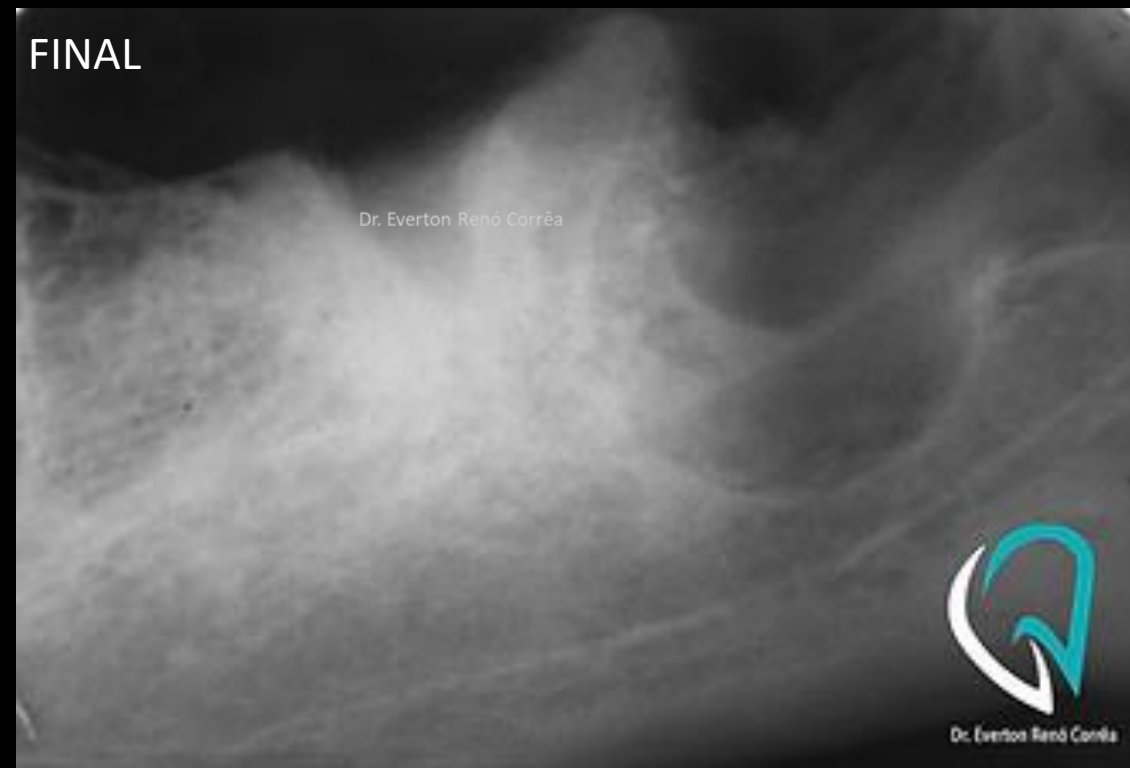
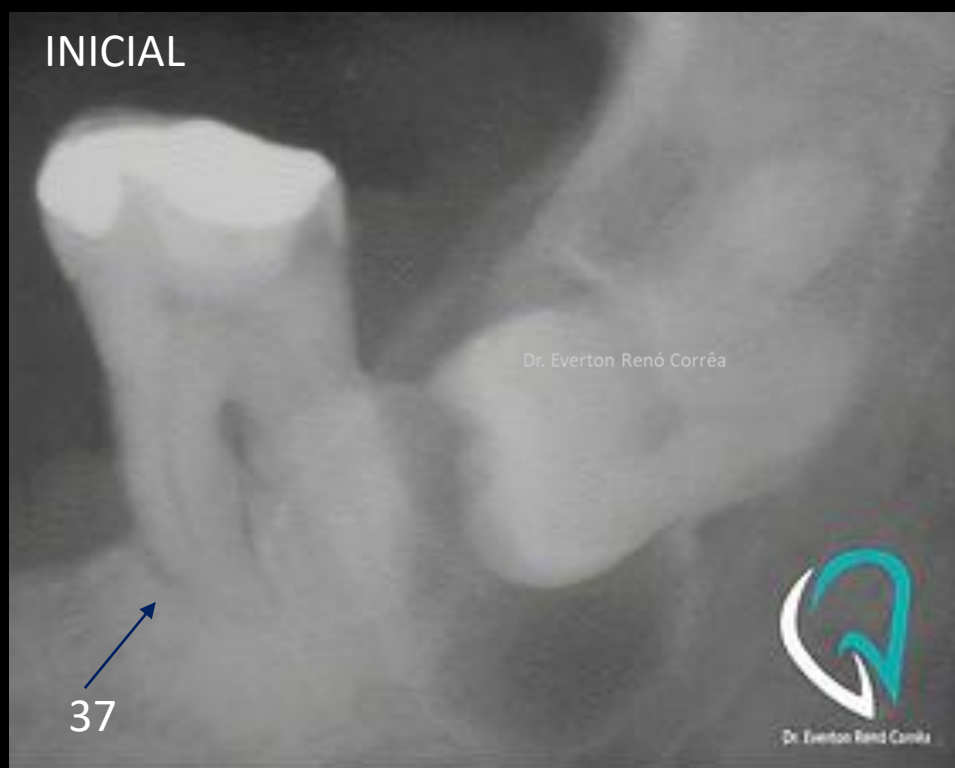
Radiografia após cirurgia da remoção dos sisos

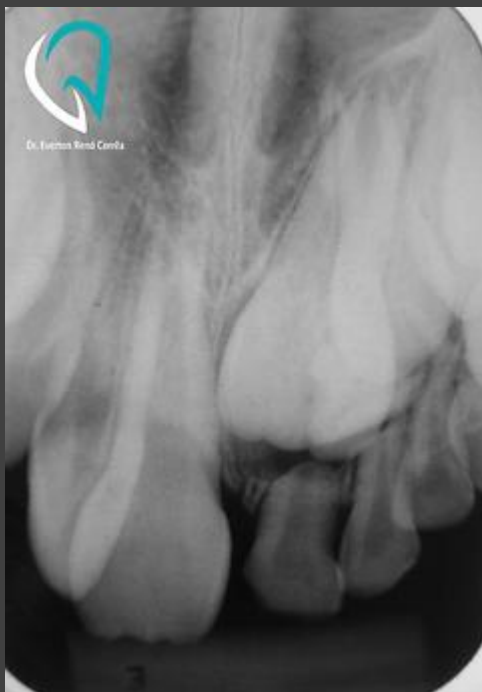

Cirurgia para remoção dos 4 sisos – usamos a tomografia para avaliar a relação das raízes dos sisos (inferiores) com o canal mandibular – para poder planejar a cirurgia e verificar a posição que esse canal passa perto da raiz.

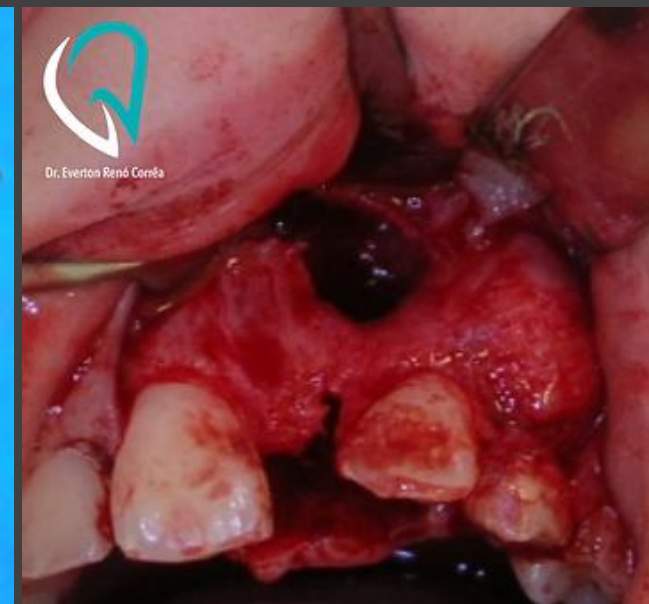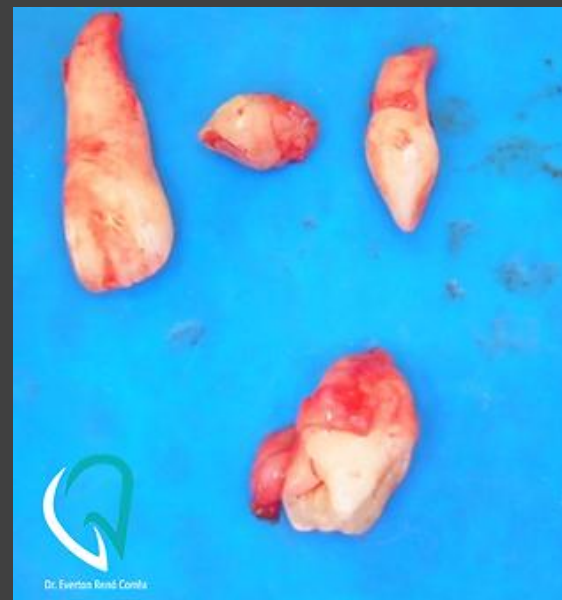
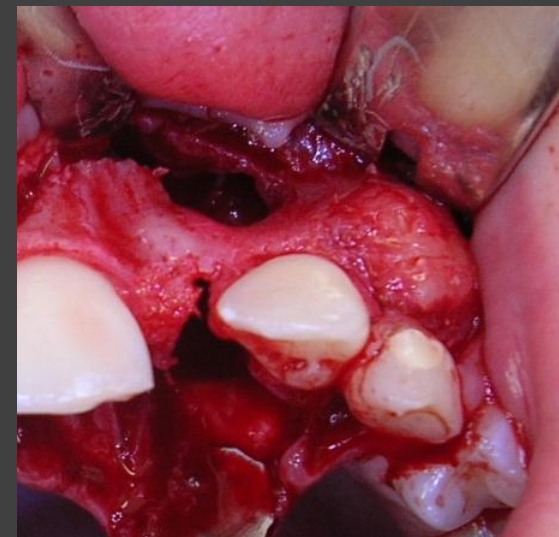Cirurgia para remoção 3º. Molar inferior incluído,
curetagem cisto e exodontia elemento 37
por estar com prognóstico desfavorável para manutenção.



Remoção elemento 21 com prognóstico desfavorável para erupção e remoção de extra numerários

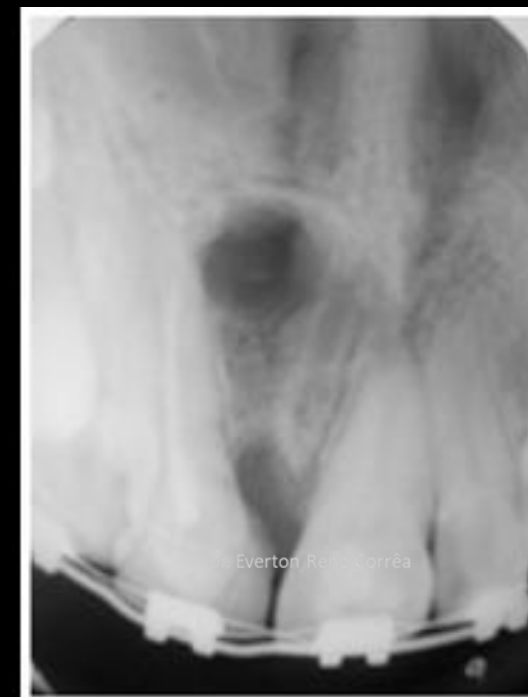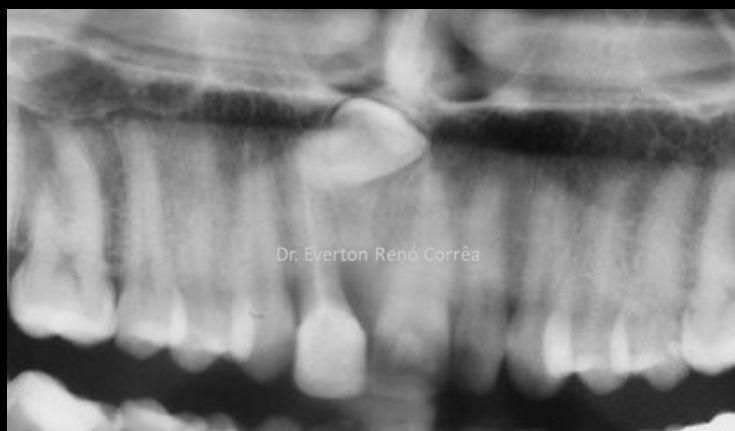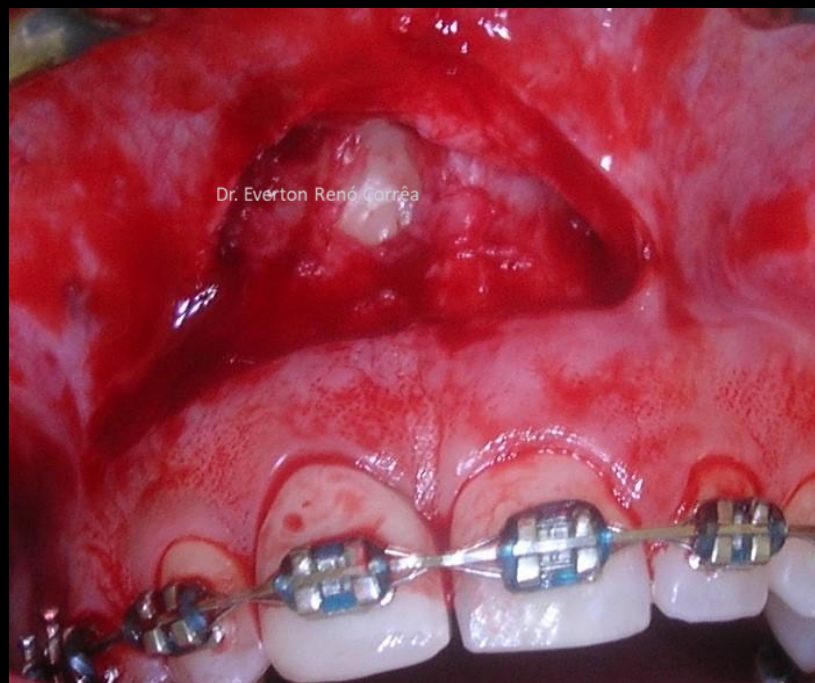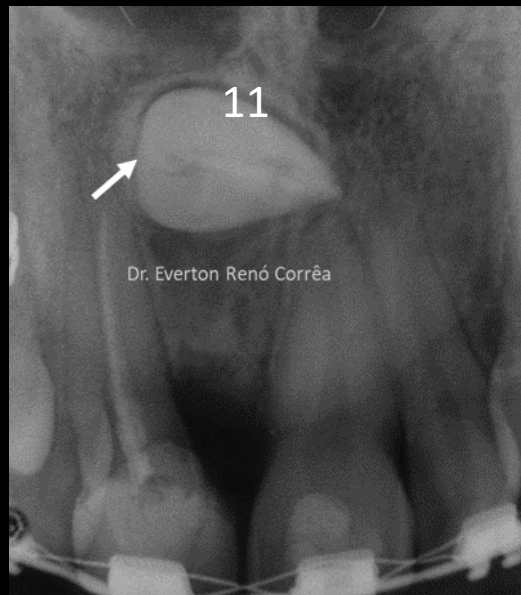


INICIAL



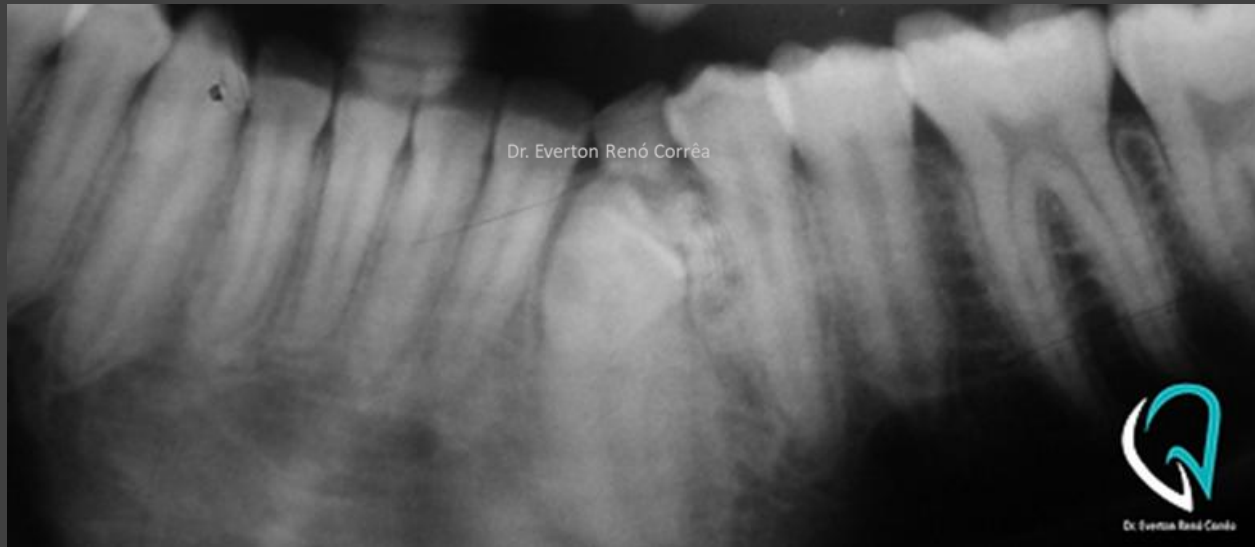Tratamento realizado

Cirurgia para remoção elemento 11 incluso



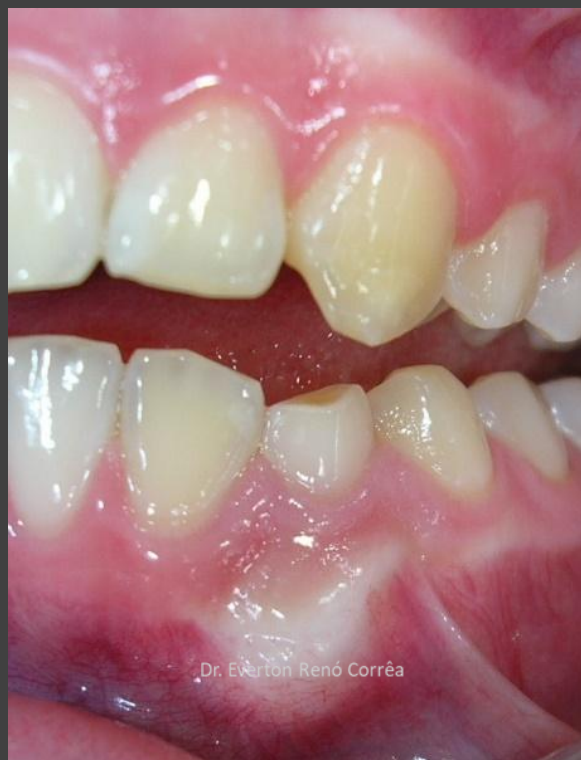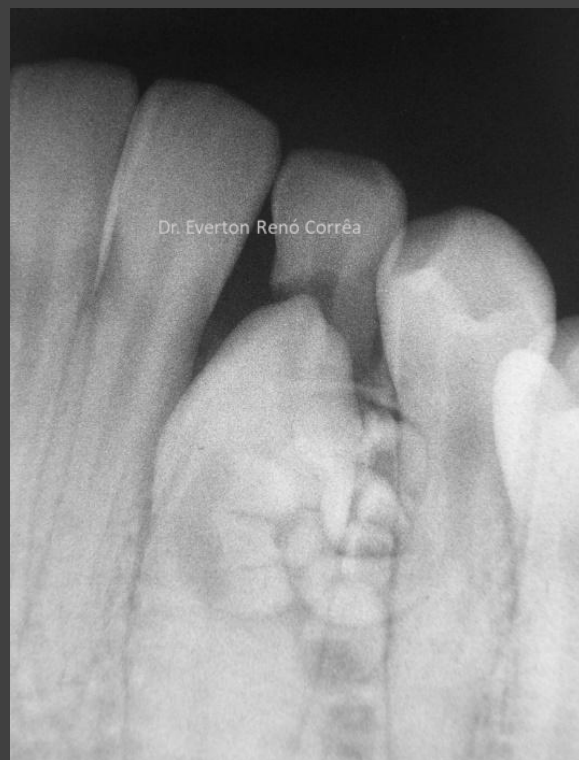Tratamento realizado

INICIAL

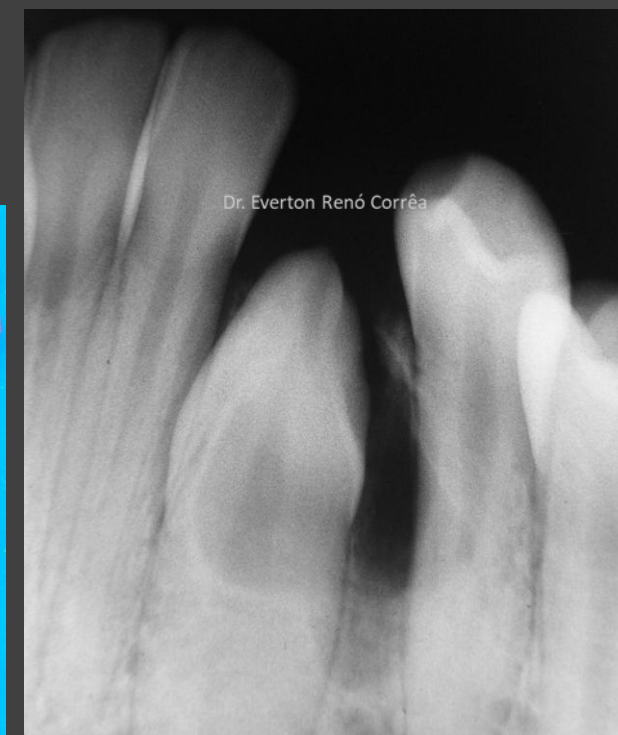
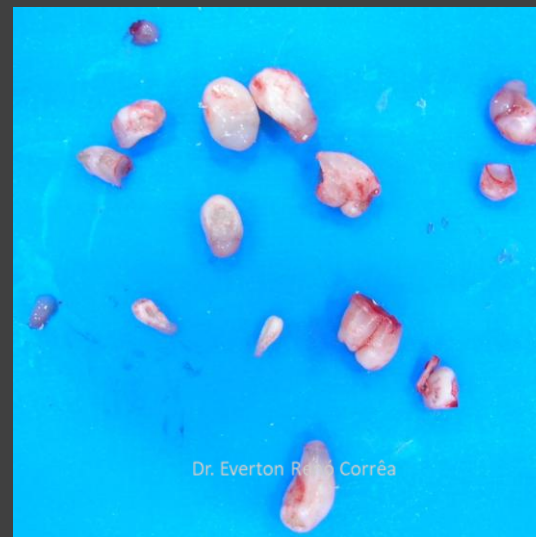


Remoção de elementos
supranumerários (odontomas),

Esses elementos estavam
atrapalhando a erupção do dente
permanente

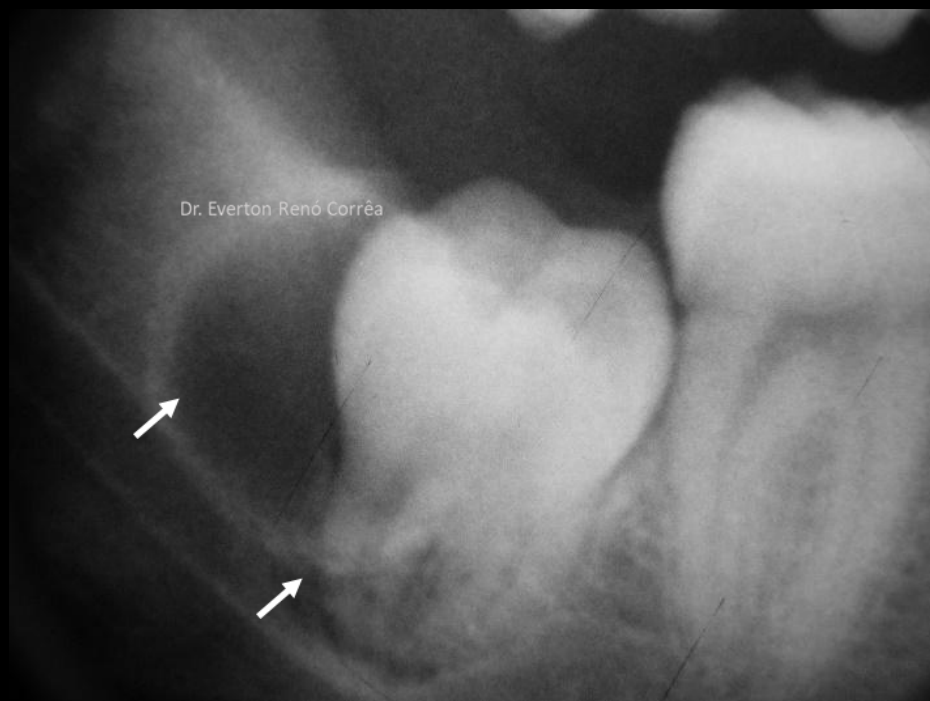

INICIAL

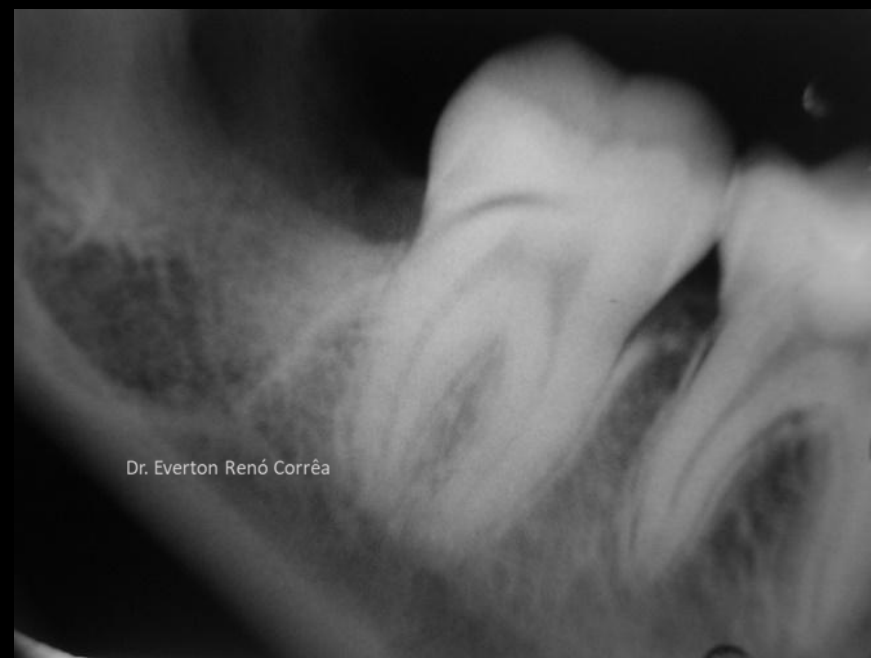

Tratamento realizado

Cirurgia para remoção 3º. Molar inferior incluso que estava provocando dor por uma pericoronarite

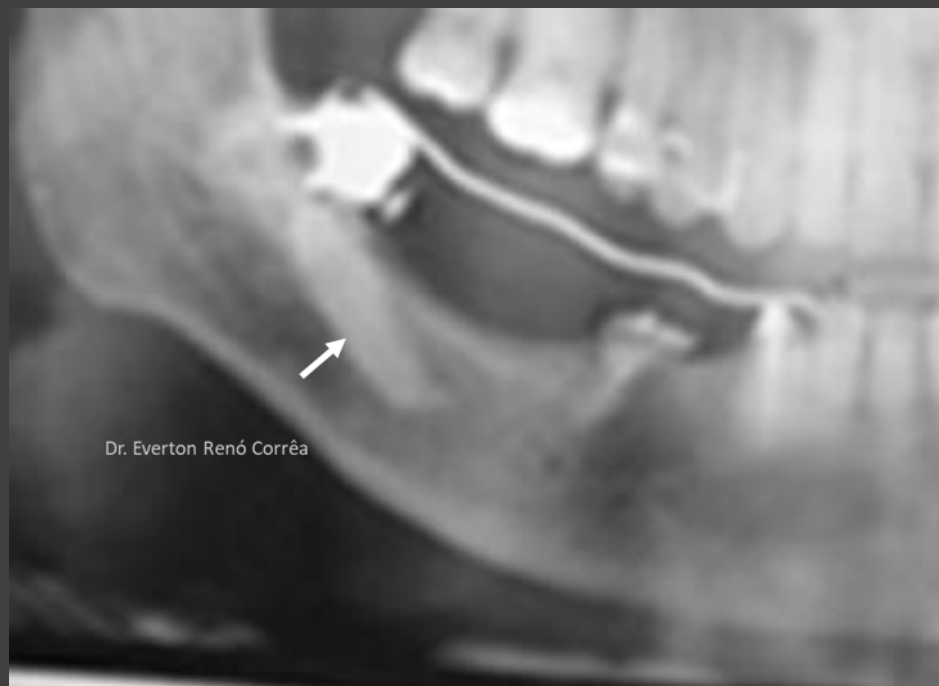

Radiografia Inicial

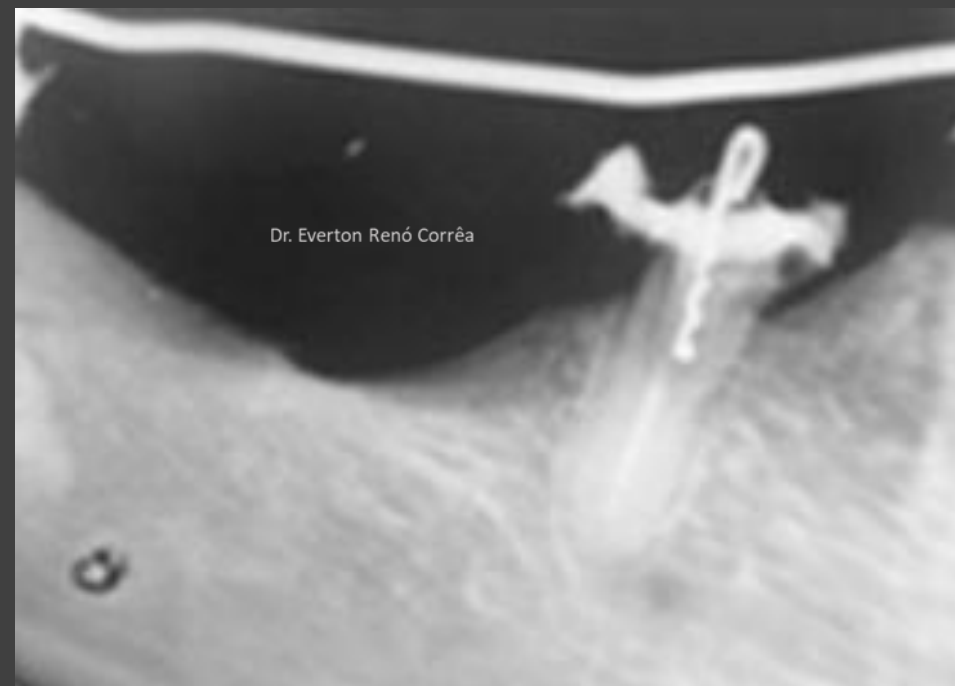

Radiografia após tratamento realizado

Remoção de pré molar inferior incluído

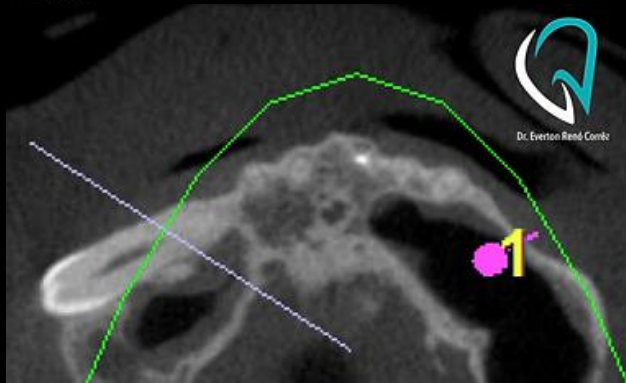
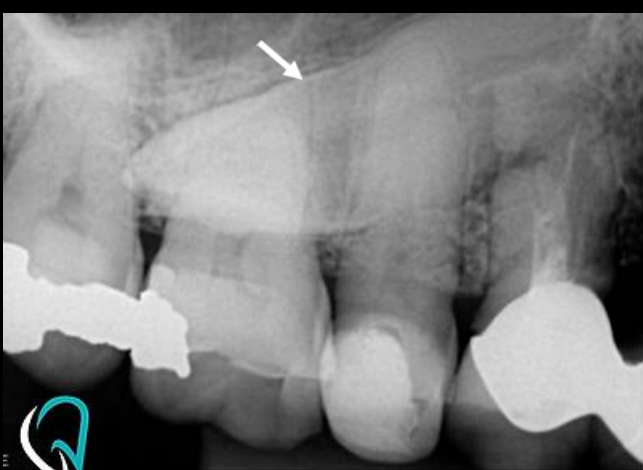

Radiografia Inicial

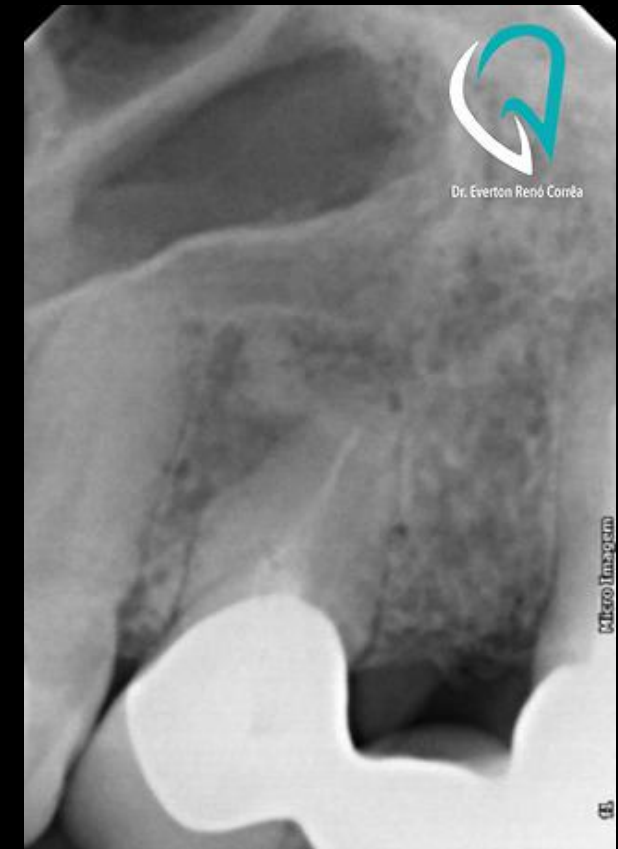
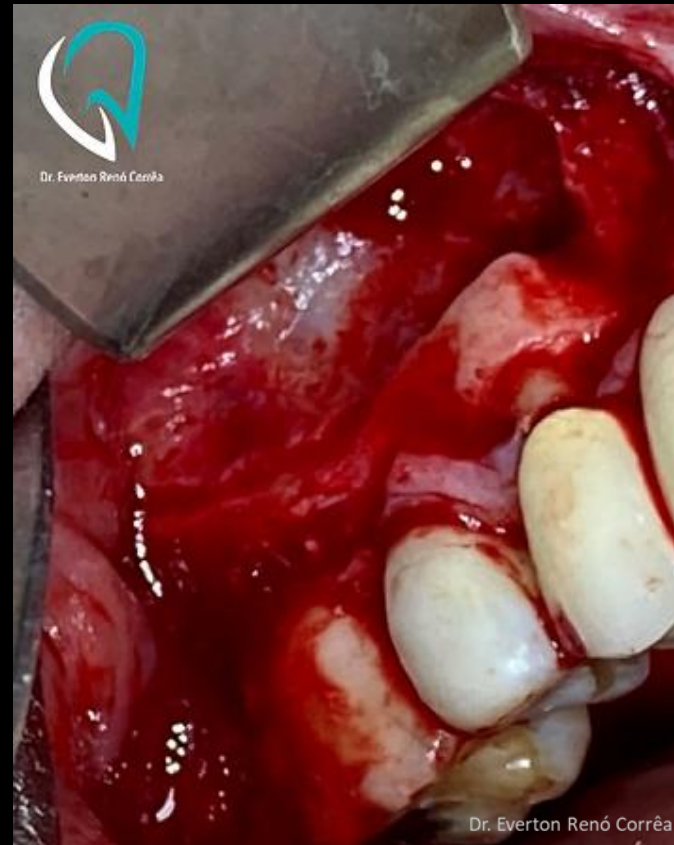
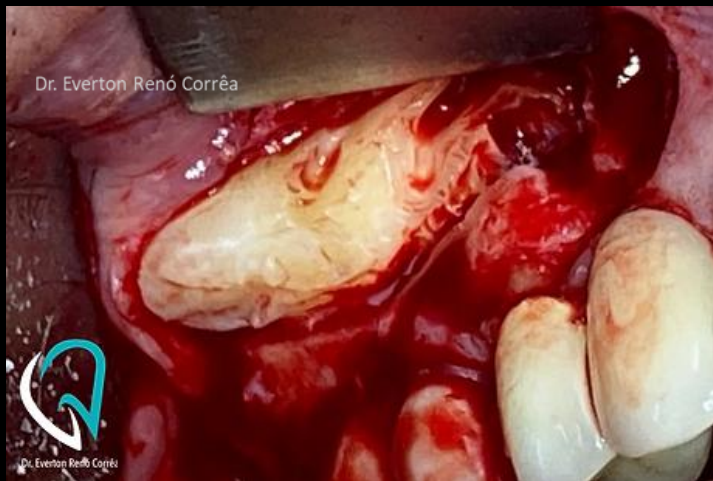Radiografia após tratamento realizado

Remoção de elemento incluído região superior posterior direita

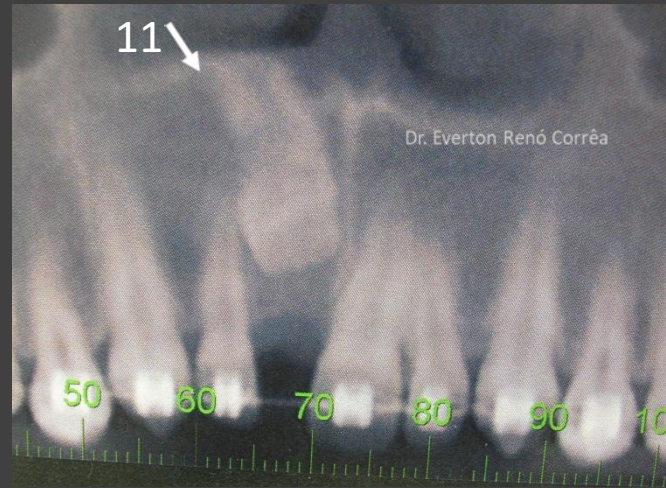
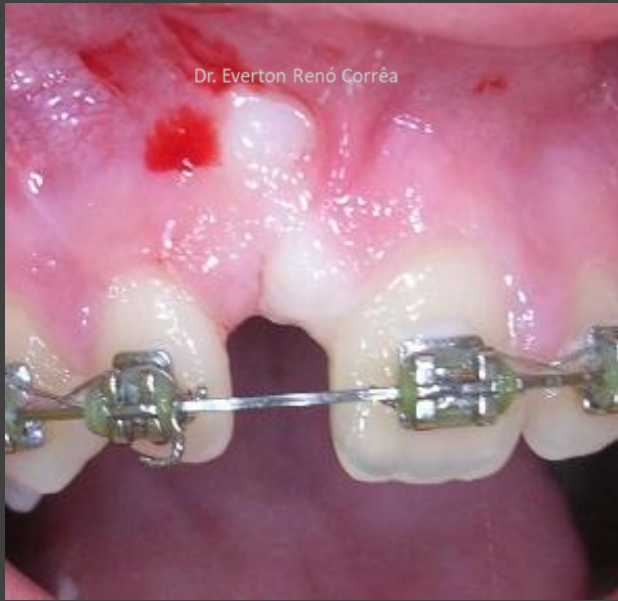

Inicial

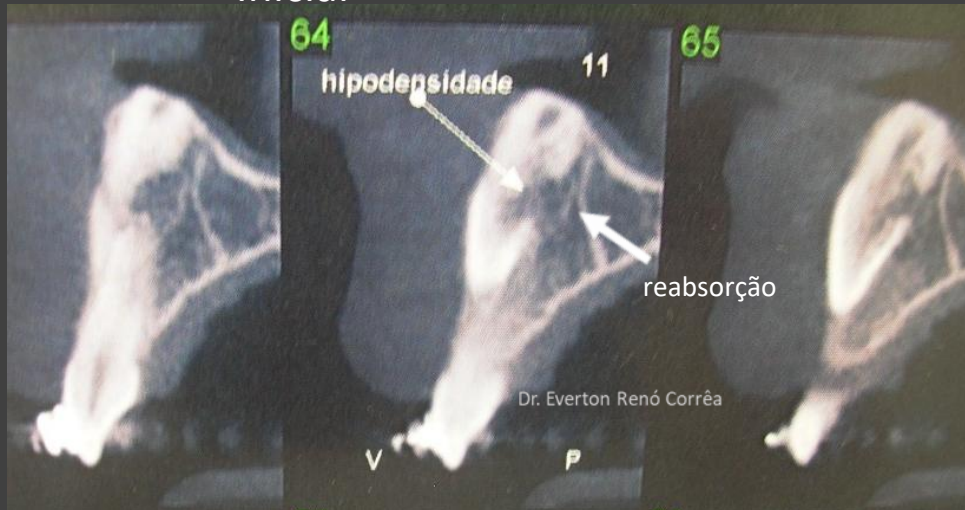

Tratamento realizado

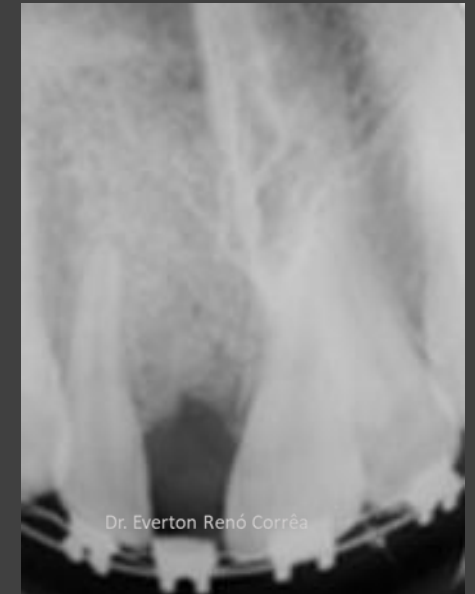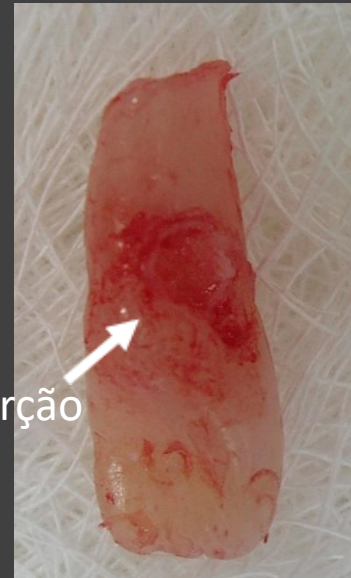Cirurgia para remoção elemento 11 incluso e com reabsorção.



Inicial

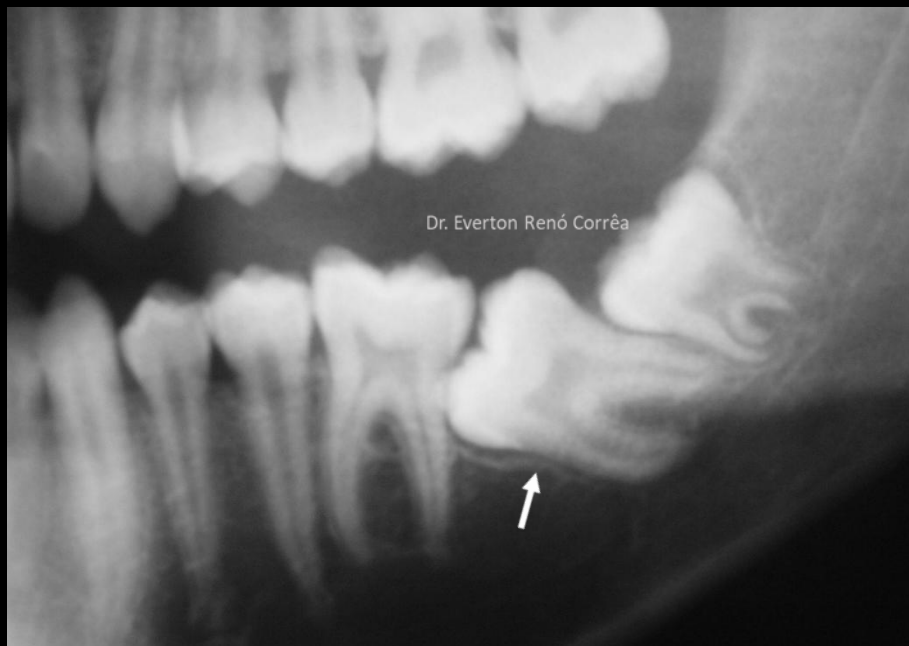

Reabsorção

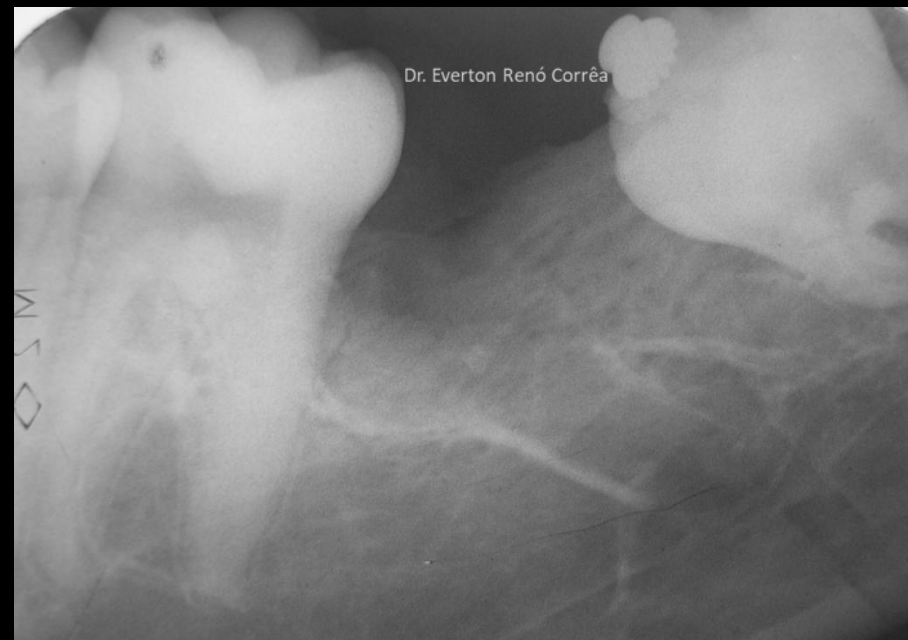

5 meses após a remoção

Remoção cirúrgica de 2º. Molar semi-incluído por indicação para o tratamento ortodôntico

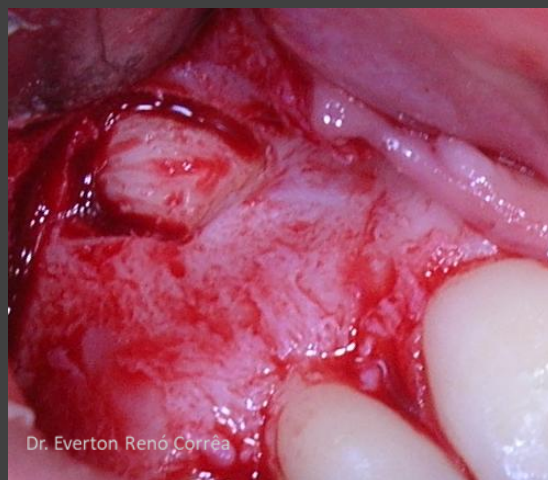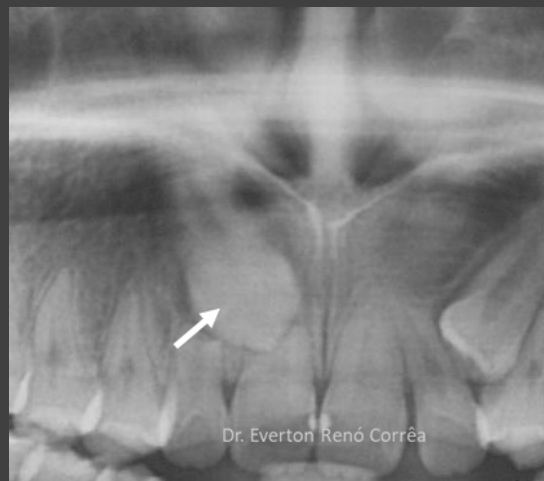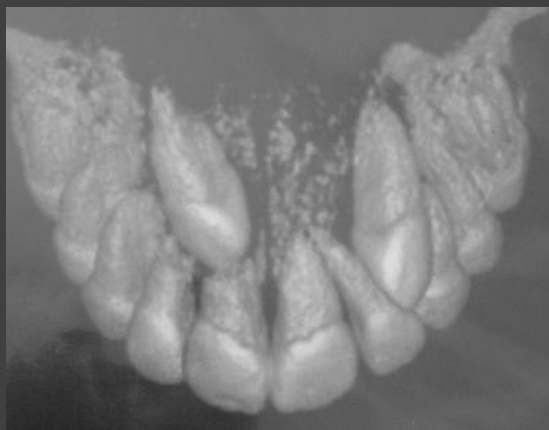


Inicial

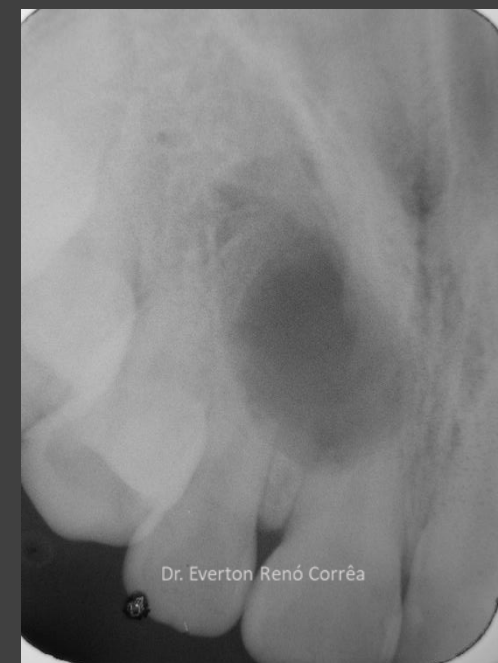


Radiografia após tratamento realizado

Remoção cirúrgica de Canino Incluso para posterior tratamento endodôntico dos dentes com reabsorção e acompanhamento

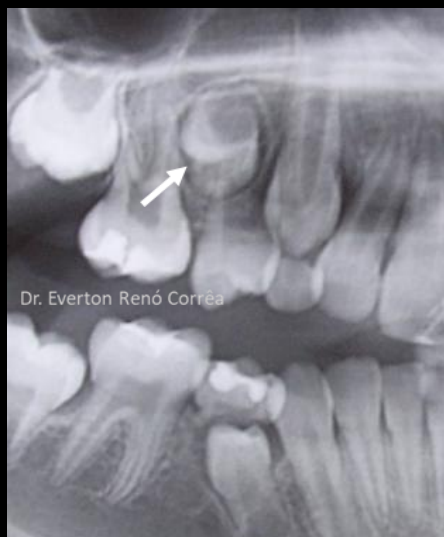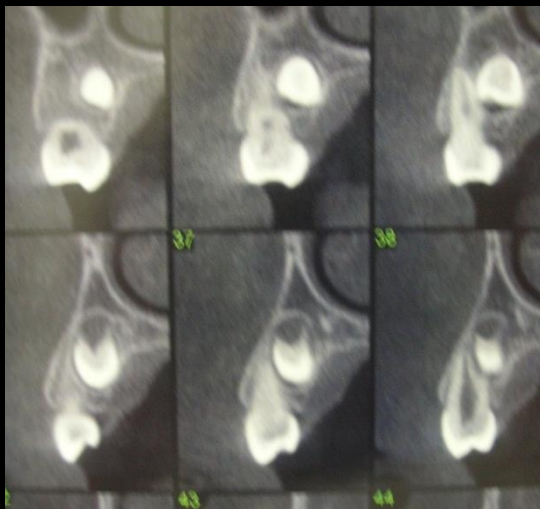


Inicial

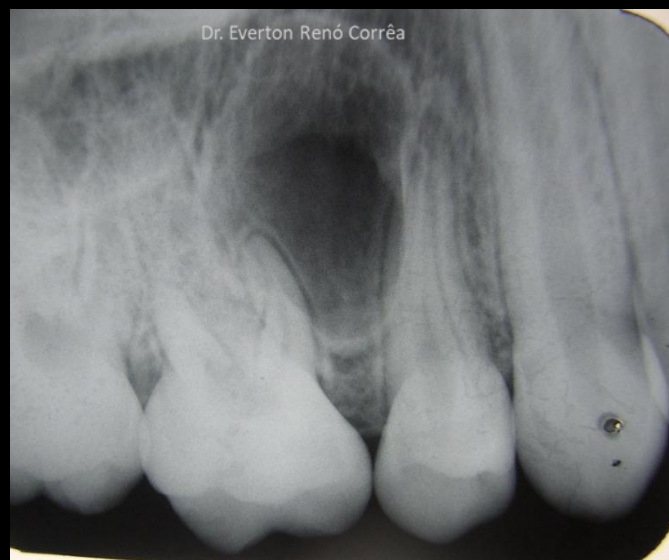

Radiografia após tratamento cirúrgico realizado

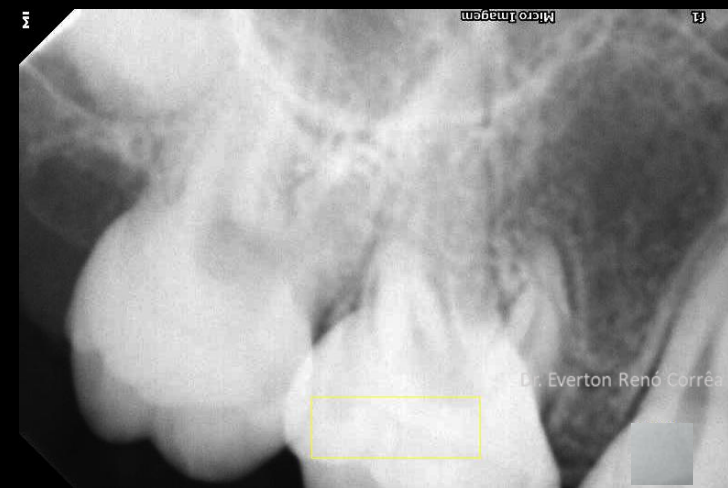
Remoção de pré molar não erupcionado por indicação ortodôntica



Inicial e em acompanhamento
pelo colega que indicou

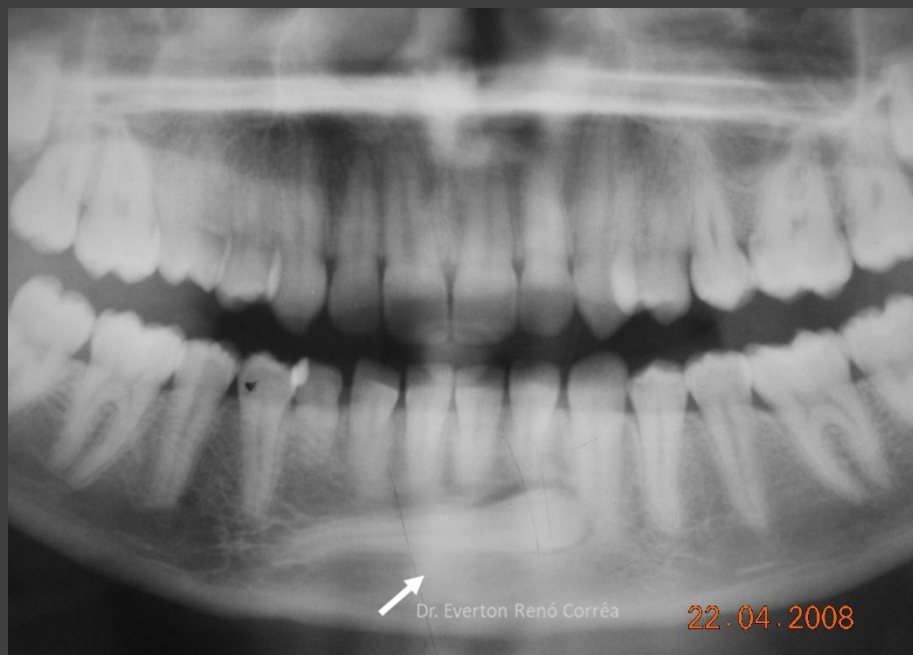

Radiografia após
procedimento realizado

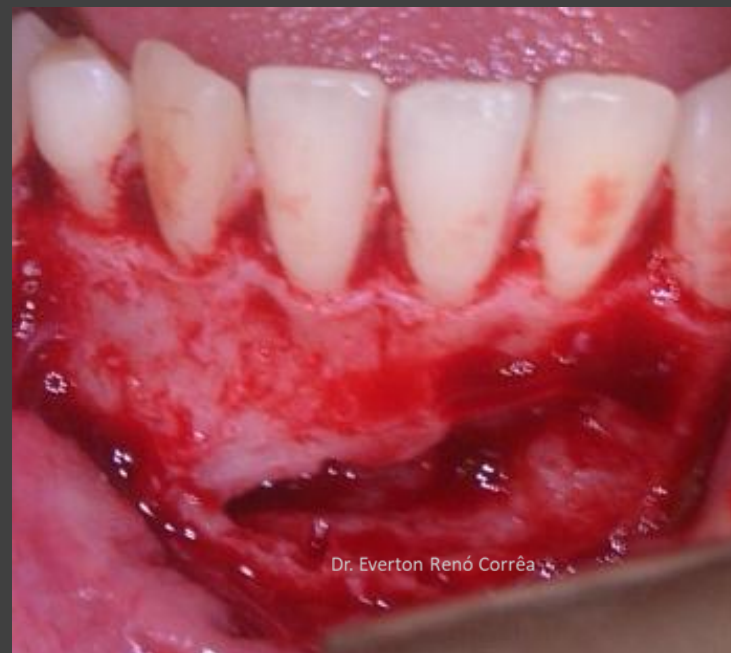

Radiografia de controle
após 6 meses

Cirurgia para remoção canino incluído inferior

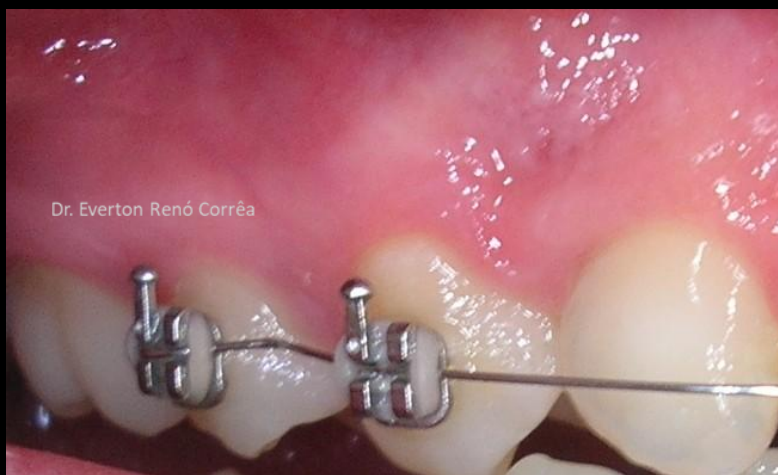
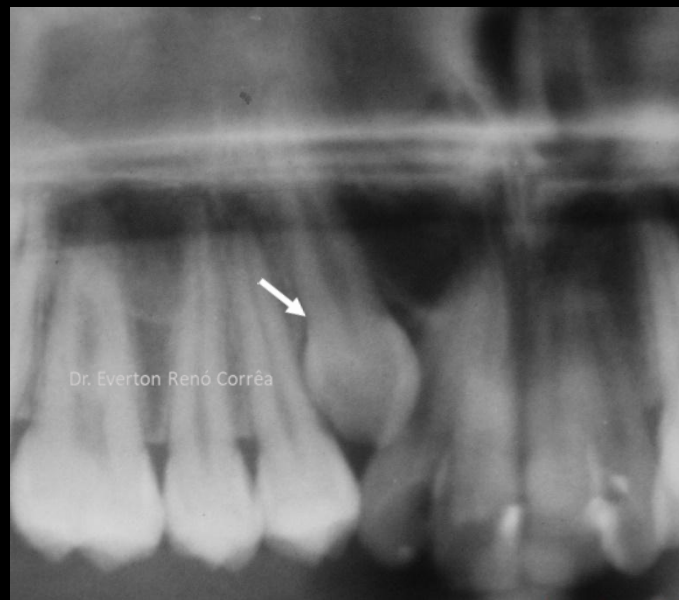
Radiografia Inicial

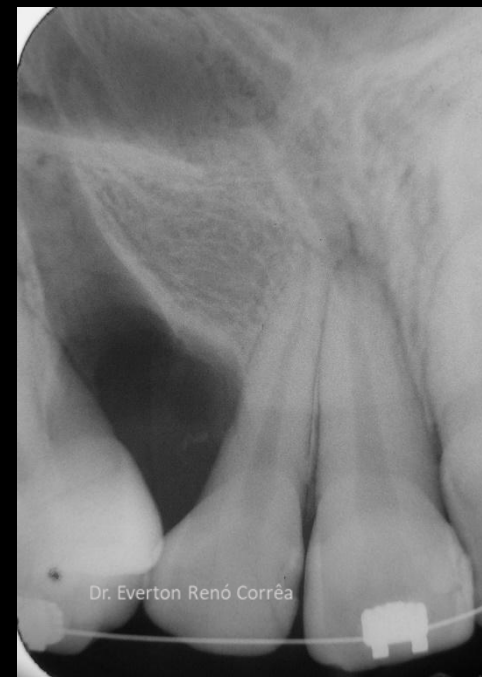

Tratamento realizado

Remoção de Canino por indicação ortodôntica

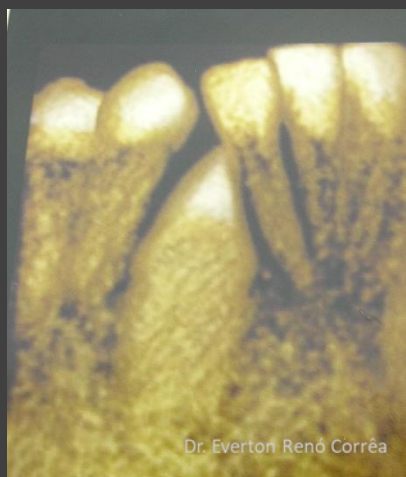
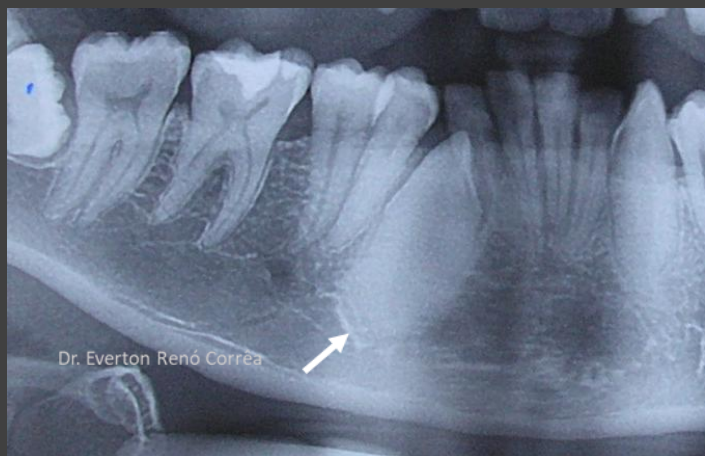


Inicial

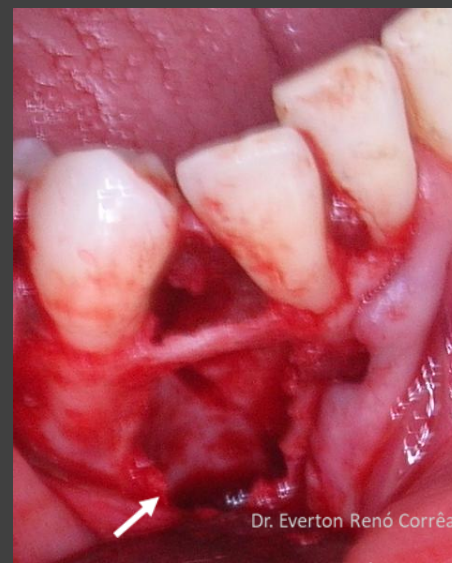
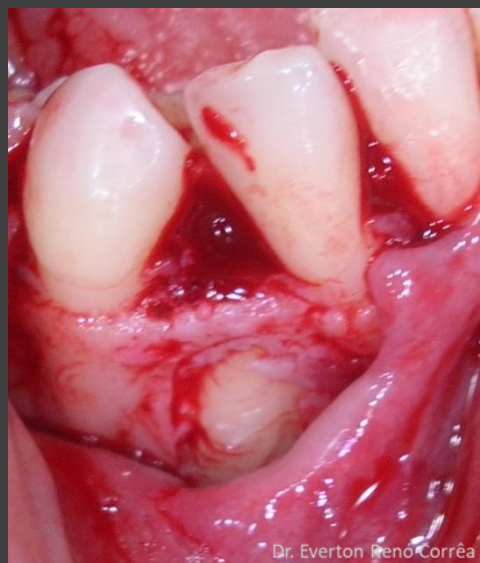

Radiografia após
procedimento

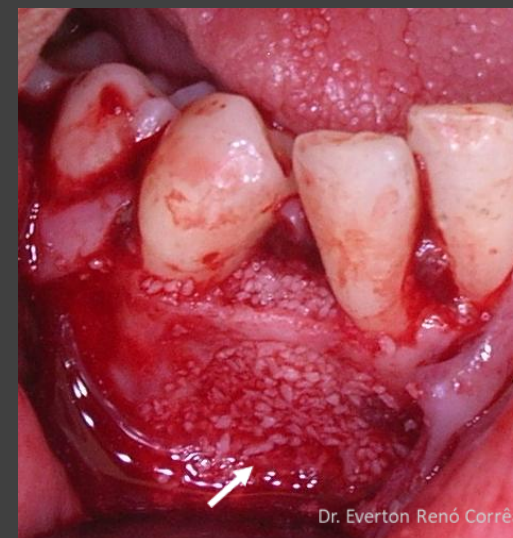
Remoção de canino incluído por indicação ortodôntica



Inicial

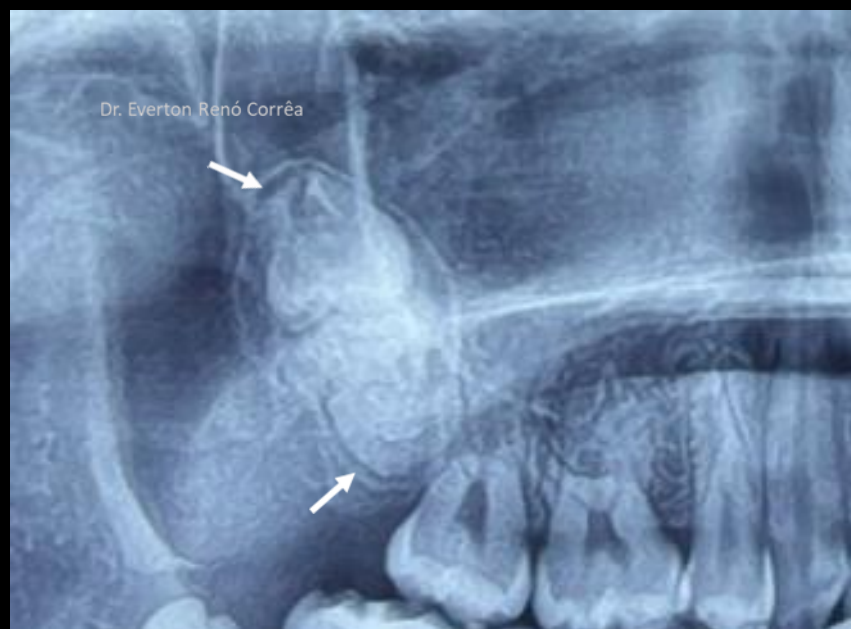


Dente removido

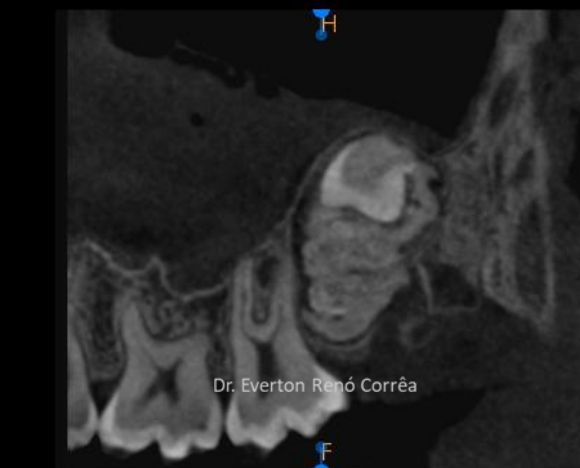

Enxerto ósseo
realizado

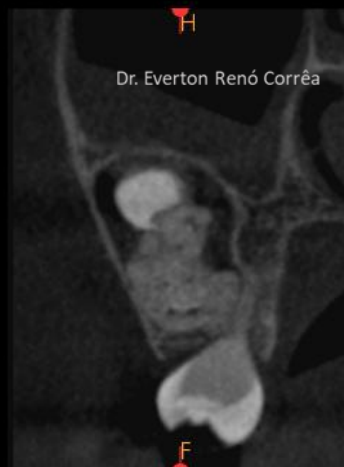Remoção de 3º. Molar incluído e odontoma



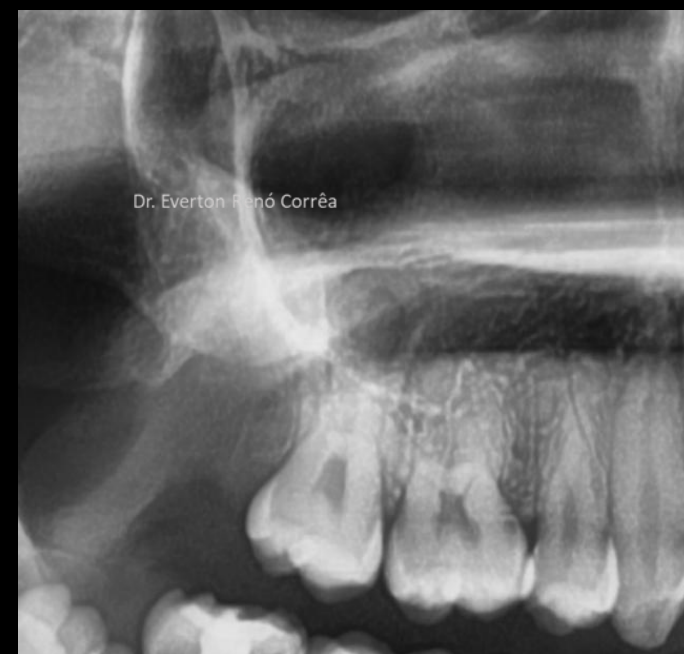Inicial



75 µm

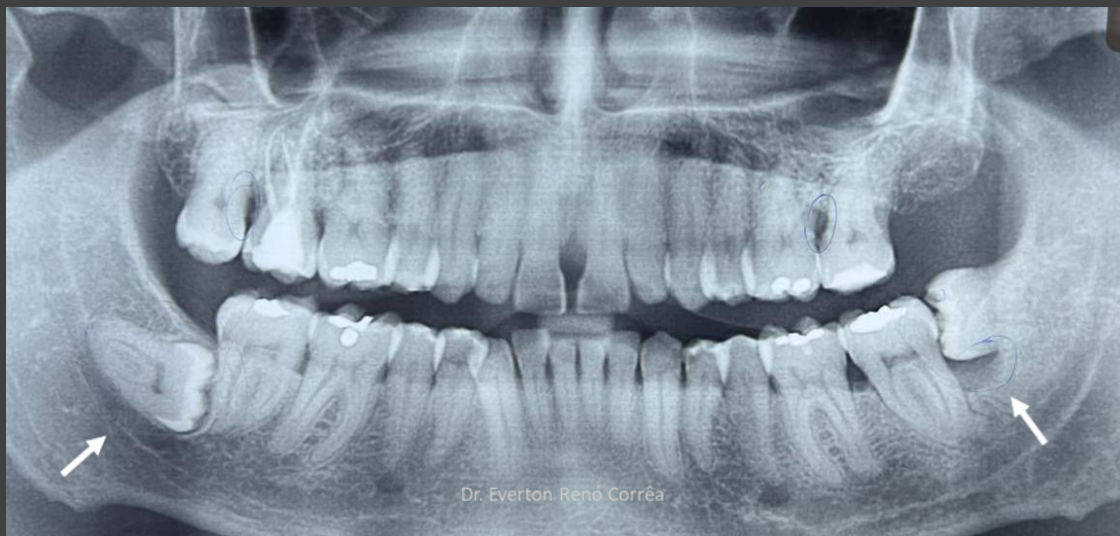

Inicial

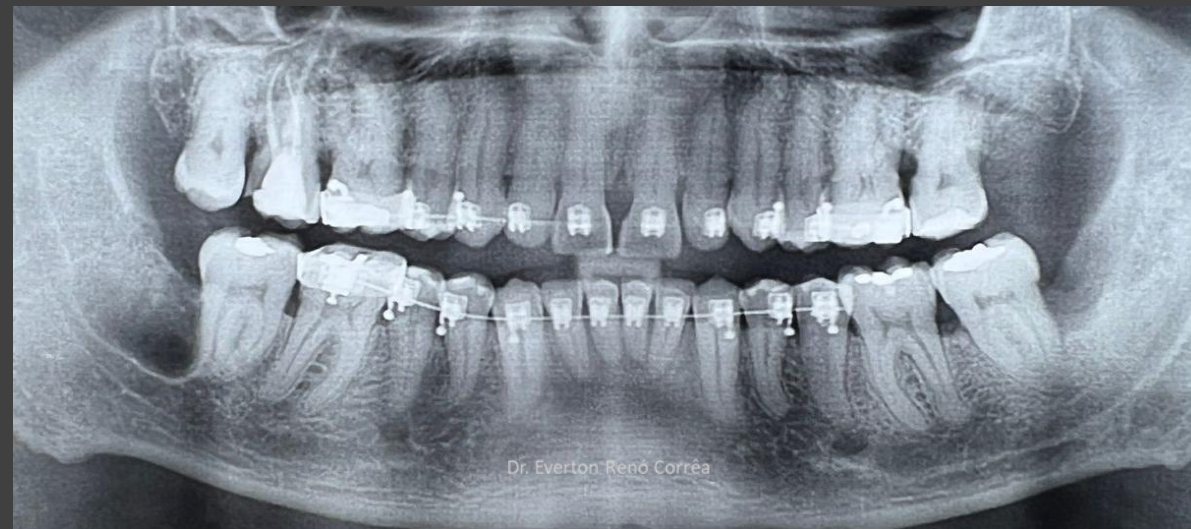


Radiografia após o procedimento

Exodontias dos terceiros molares inferiores inclusos(isis)

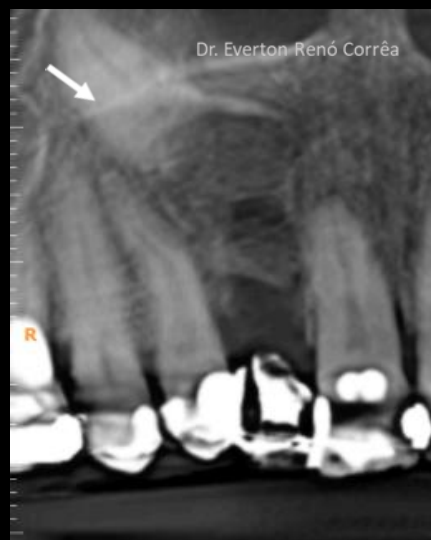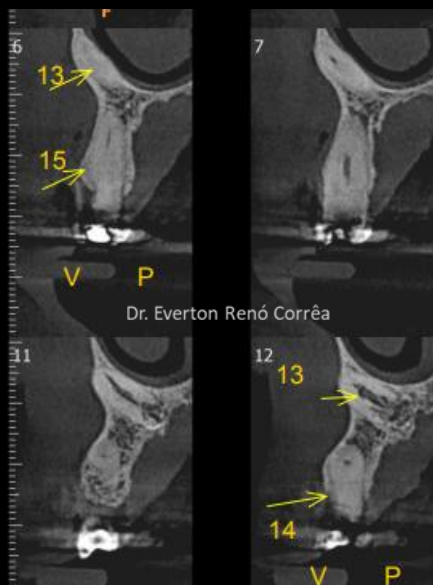

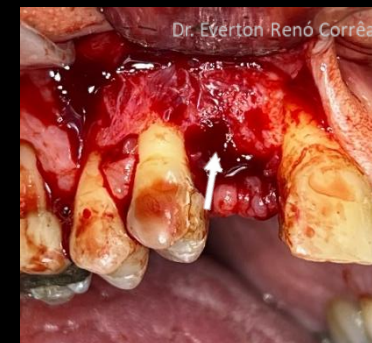
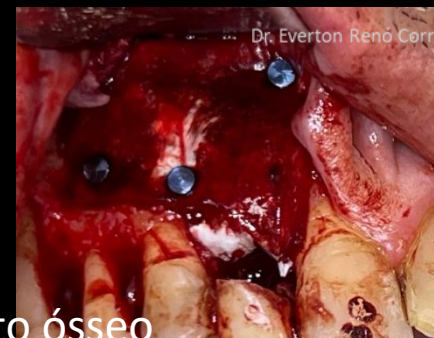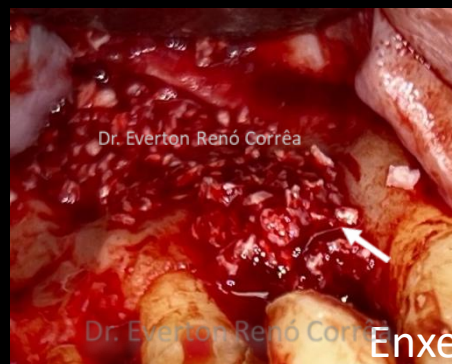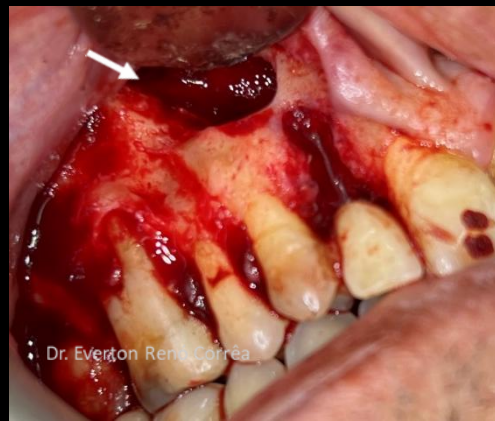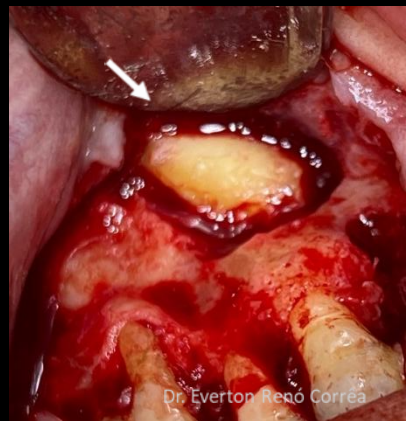Radiografia Inicial



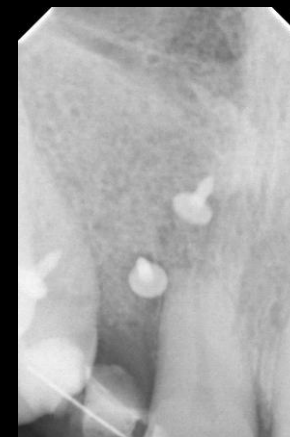Radiografia após procedimento realizado

Remoção de Dente incluído e enxerto ósseo região anterior para futuro tratamento com implante osseointegrado

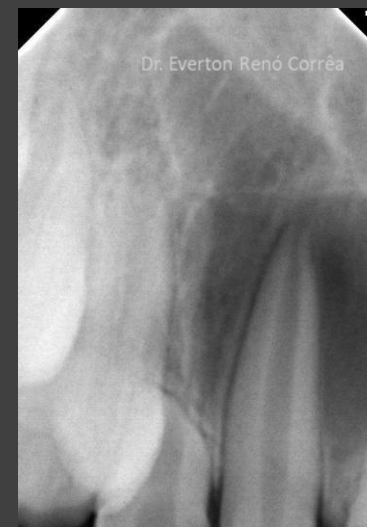
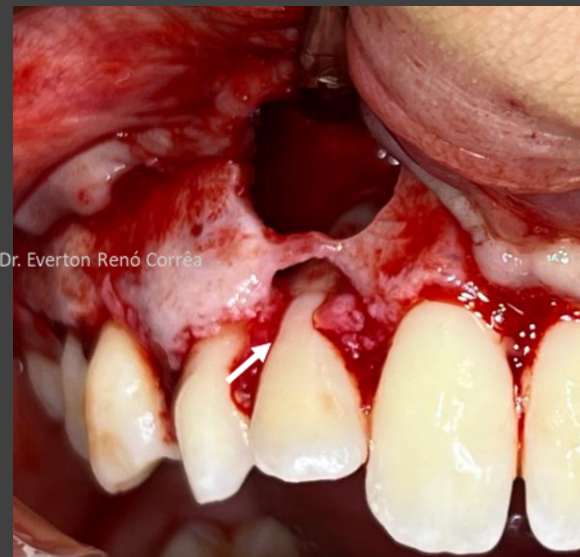
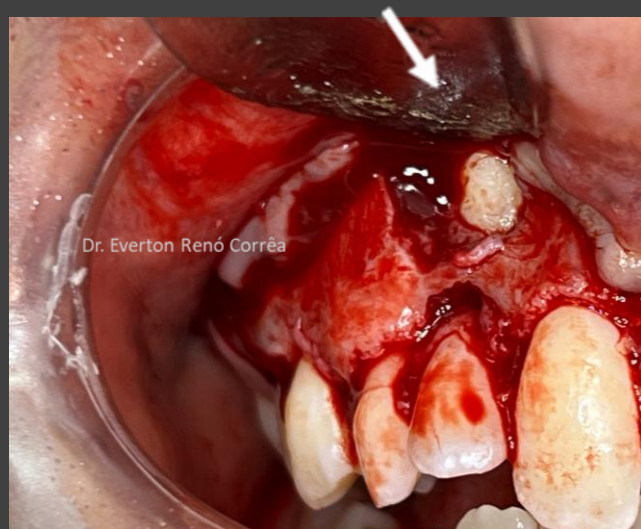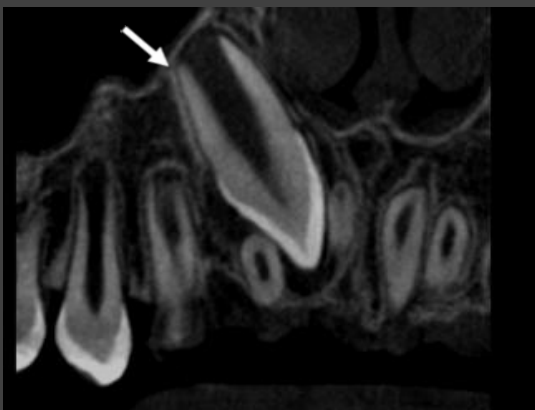Enxerto ósseo

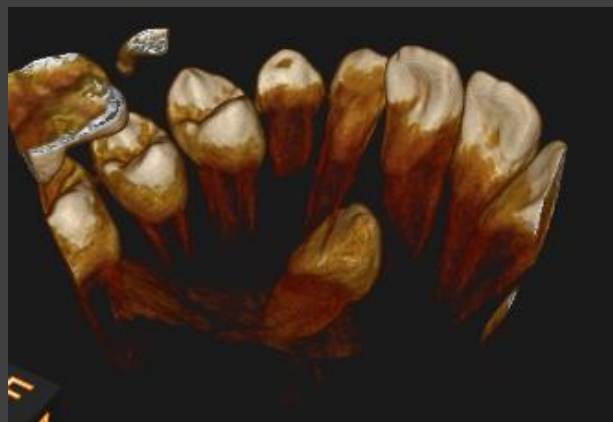
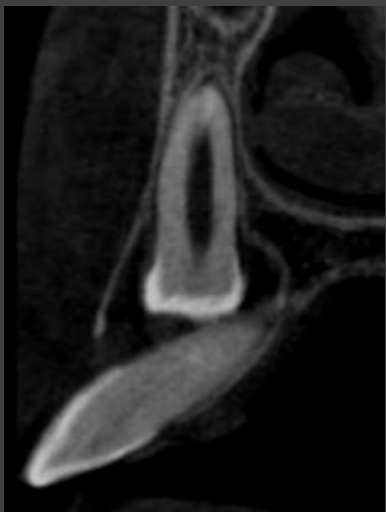Tecido ósseo formado



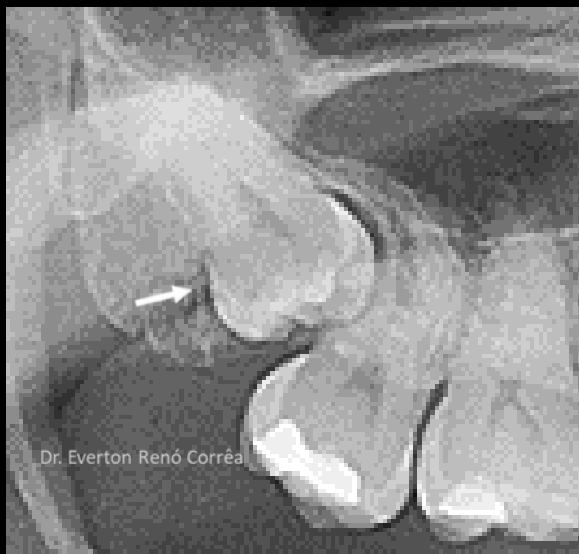Remoção de canino incluído por indicação ortodôntica



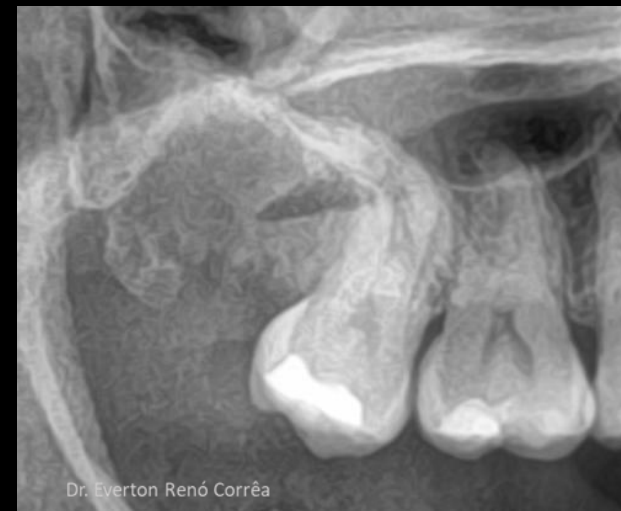Radiografia após procedimento



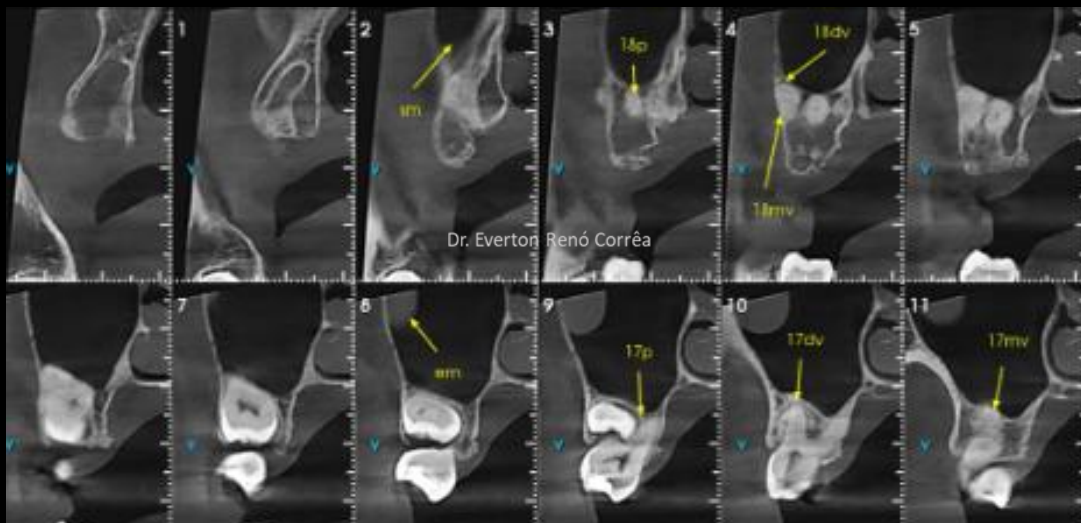
Remoção de dente superior incluído – siso

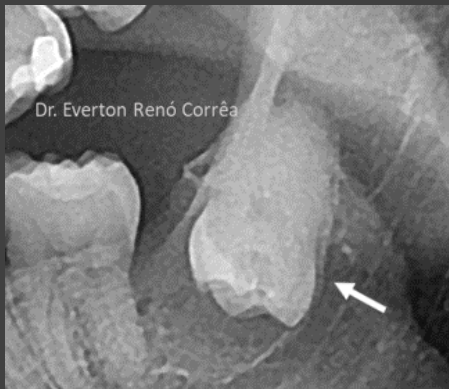

Tomografia e radiografia inicial

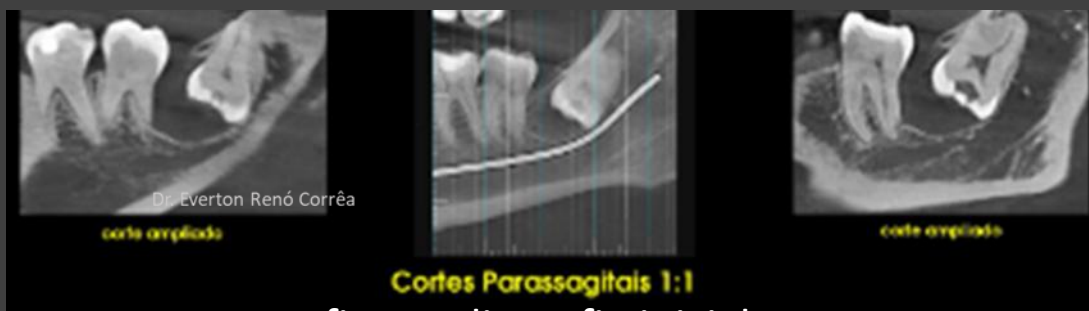

Radiografia após procedimento realizado

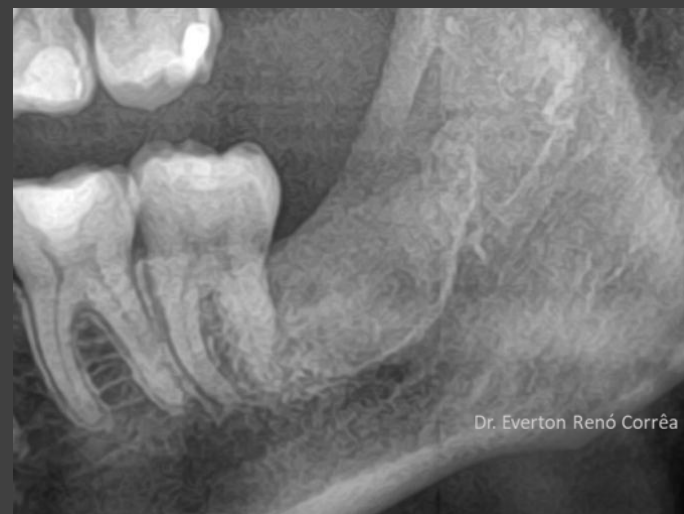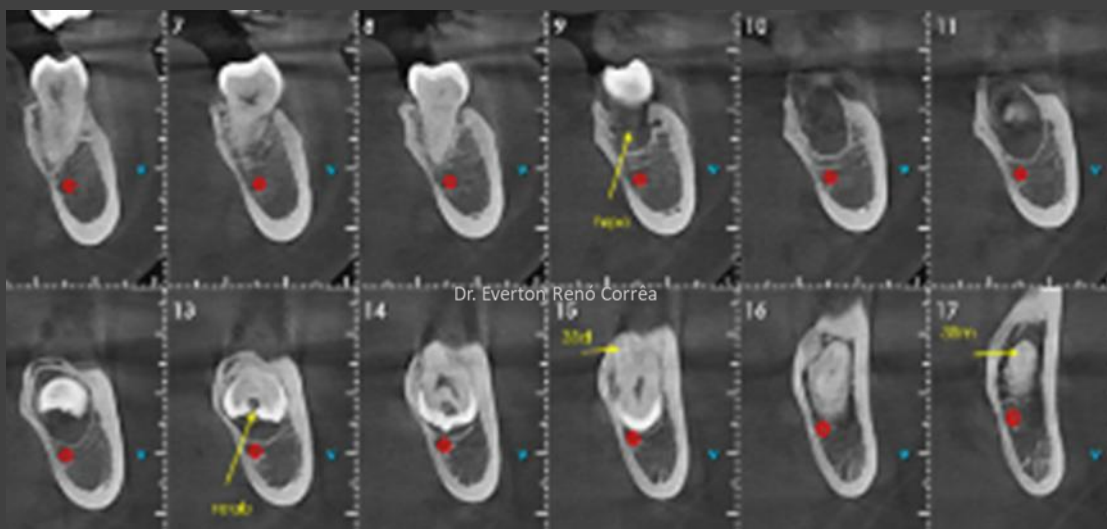




Remoção de dente inferior incluído – siso

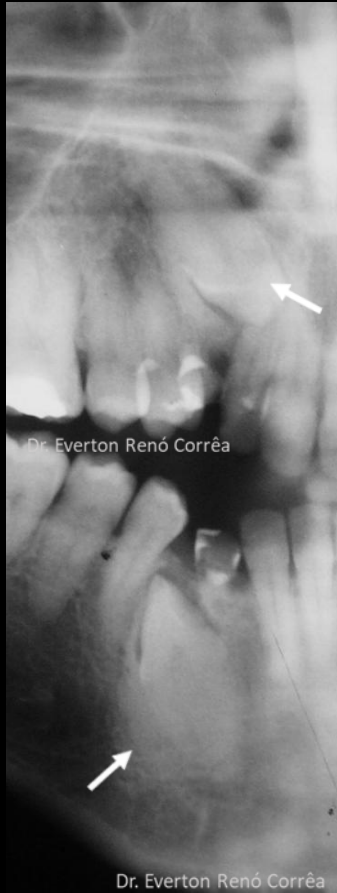

Tomografia e radiografia inicial

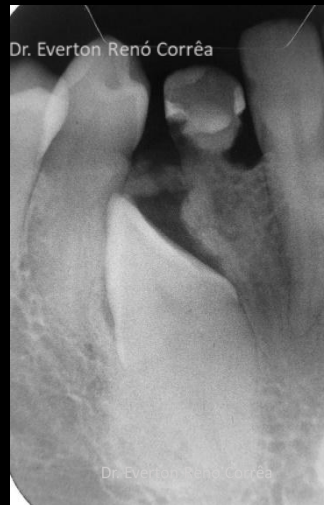
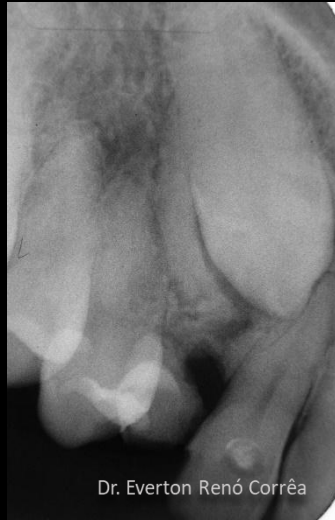
Radiografia após procedimento realizado

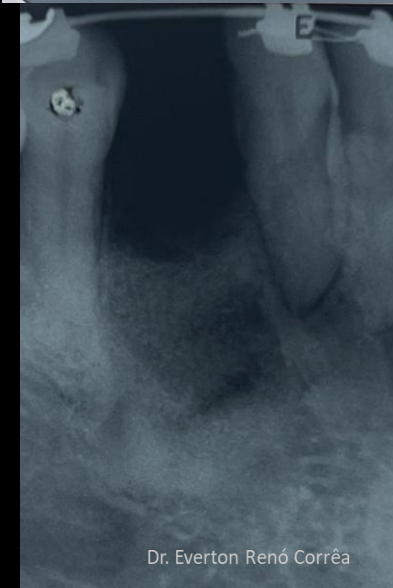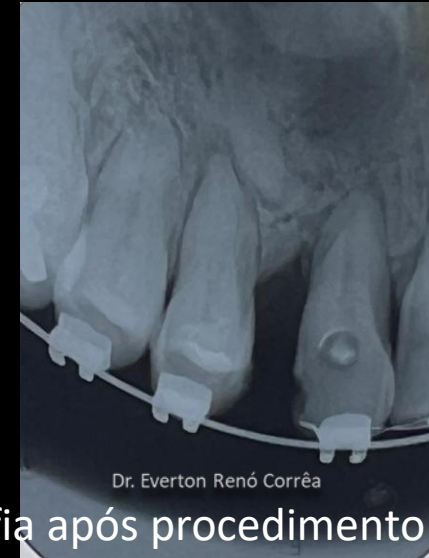Cirurgia para remoção de caninos inclusos superior e inferior por indicação ortodôntica



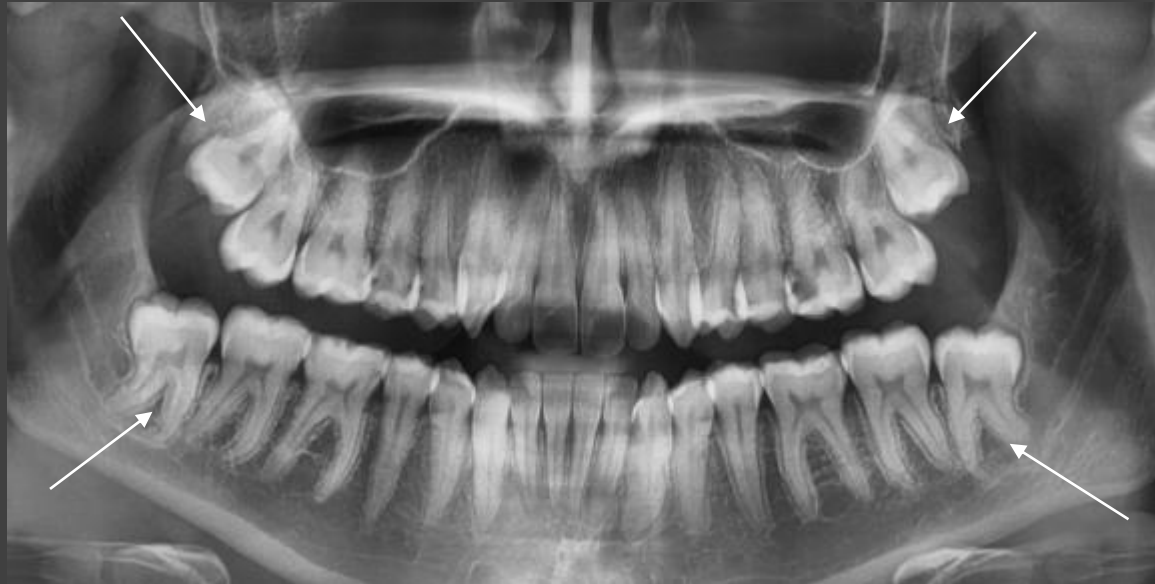Radiografia inicial



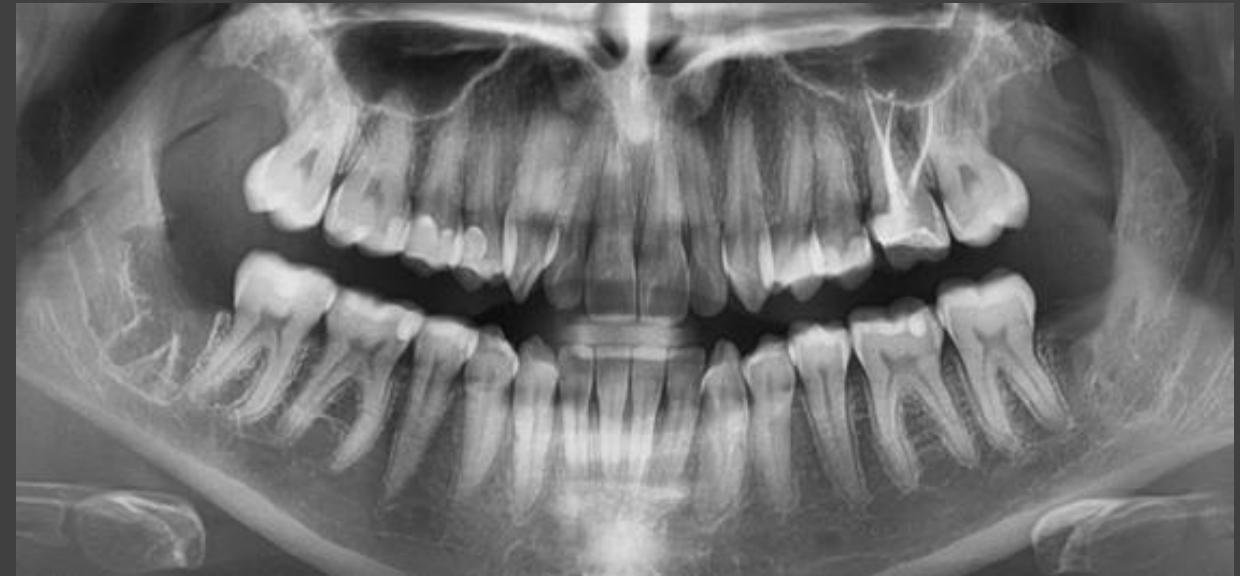Radiografia após procedimento cirúrgico



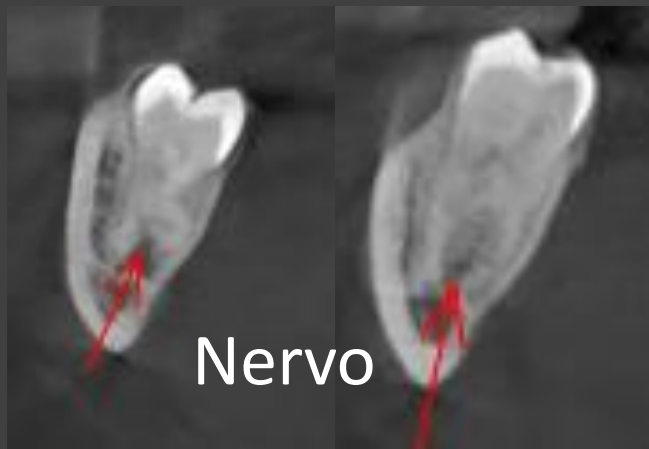R Cirurgia para remoção de sisos inclusos



INICIAL



TRATAMENTO FINALIZADO



Nervo

Na tomografia é observado o nervo passando entre as raízes dos sisos inferiores. A tomografia foi essencial para que a cirurgia fosse orientada diminuindo os riscos de parestesia na arcada inferior