

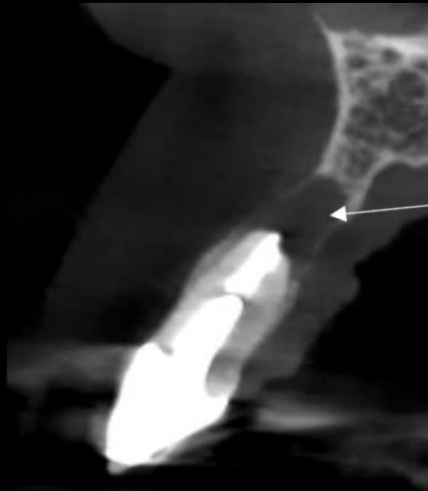APICECTOMIA - CIRURGIA PERIAPICAL

A **apicectomia**, também referida como **cirurgia periapical**, é um procedimento cirúrgico que se efetua ao nível do ápice da raiz dos dentes (término ou ponta das raízes), tendo como objetivo remover lesões intraósseas de origem infecciosa que se formam junto desta região e que vão destruindo o osso maxilar ou mandibular.

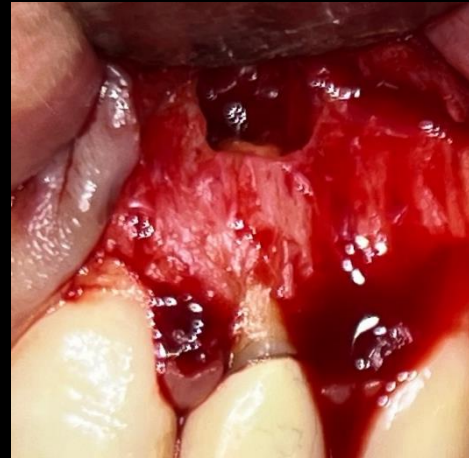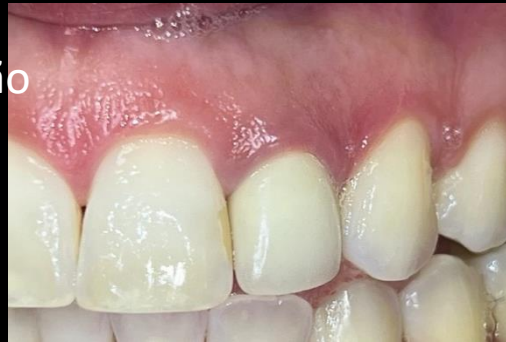Segue abaixo alguns casos clínicos desta cirurgia. Todas as cirurgias são acompanhadas durante um período para comprovar a saúde do dente e local da cirurgia.

Everton Renó

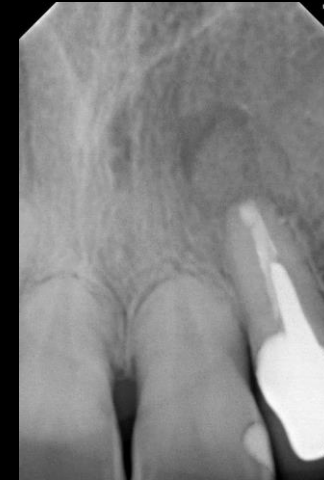Cirurgia para remoção de lesão periapical em dente anterior



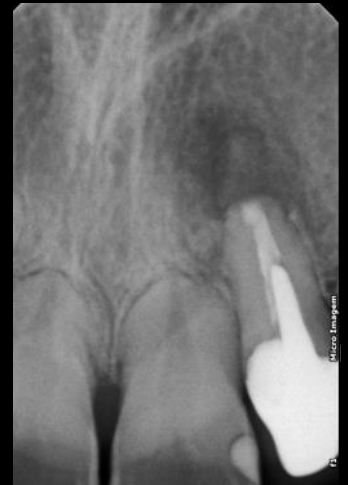Lesão



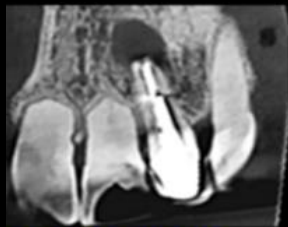Cirurgia



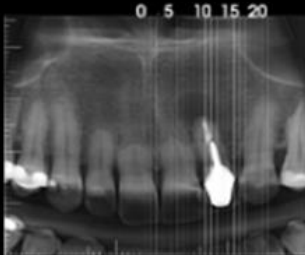Radiografia após
procedimento
cirúrgico



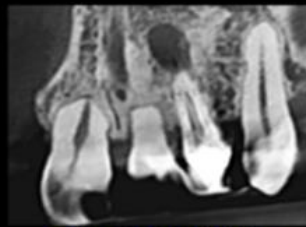
Controle de 4
meses



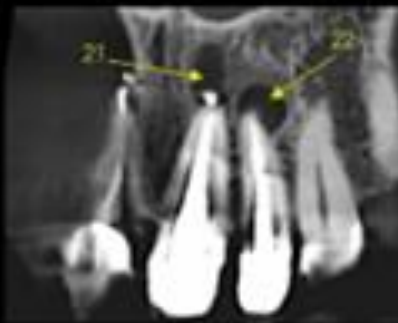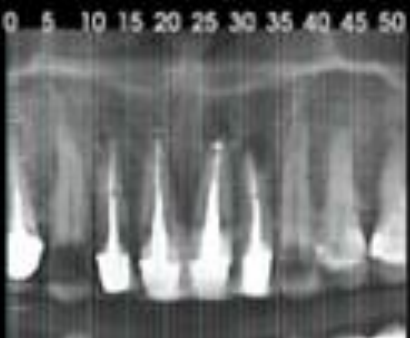CORTE SAGITAL AMPLIADO



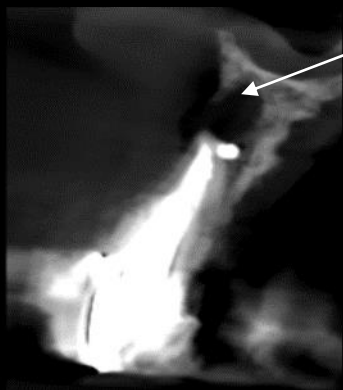
Inicial



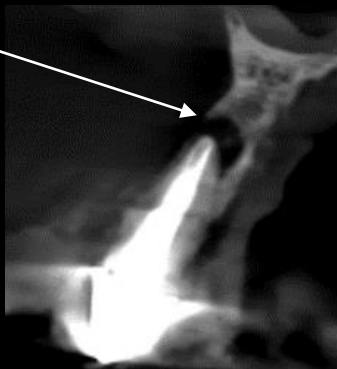
CORTE SAGITAL AMPLIADO



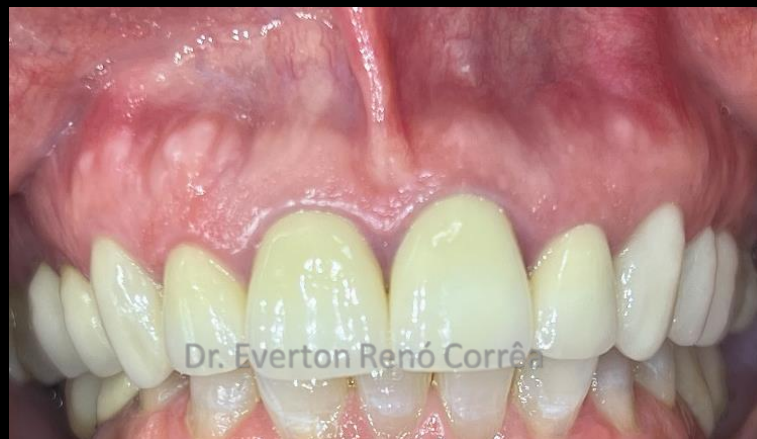Cirurgia para remoção de lesão em dente anterior



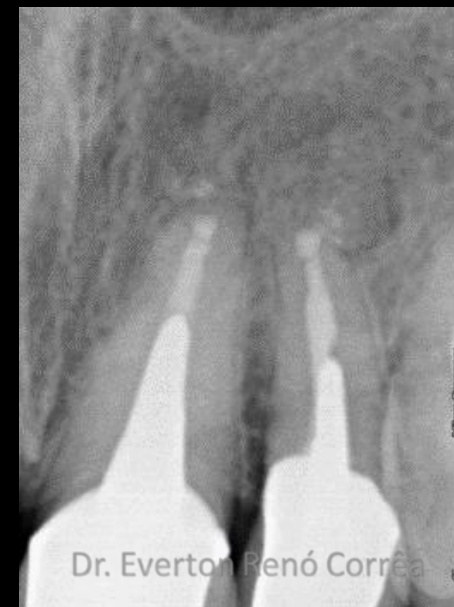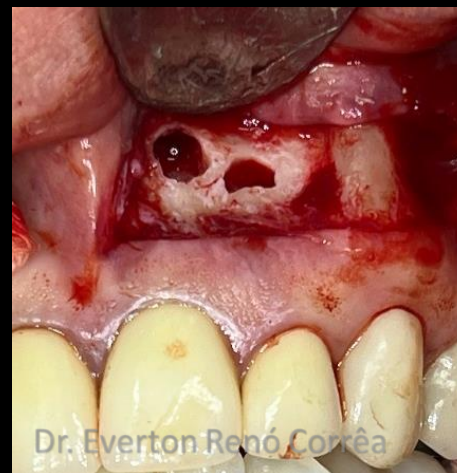Lesão



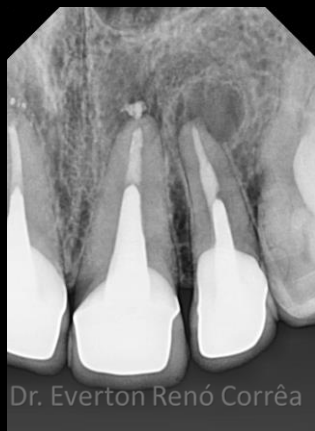Tomografia e radiografia inicial



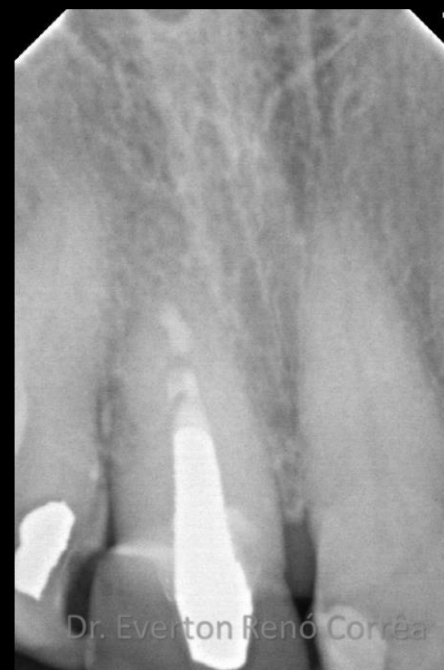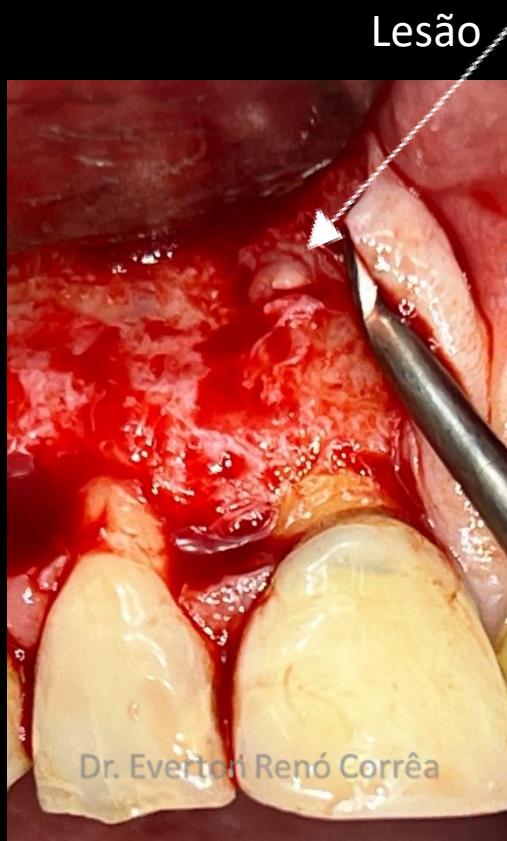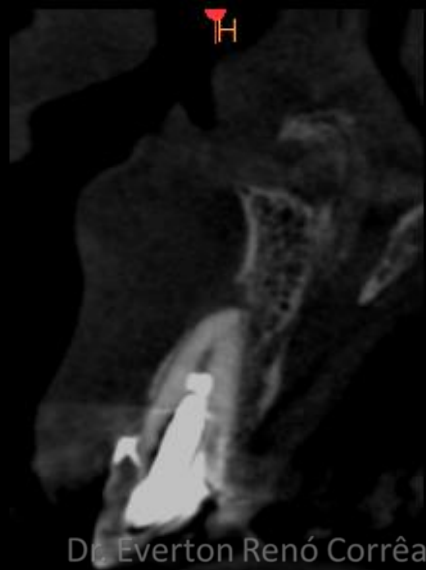
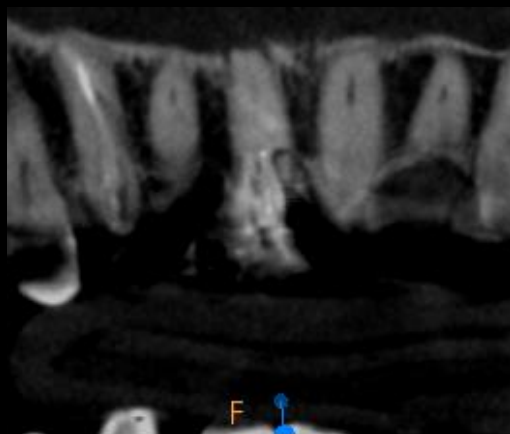
Cirurgia



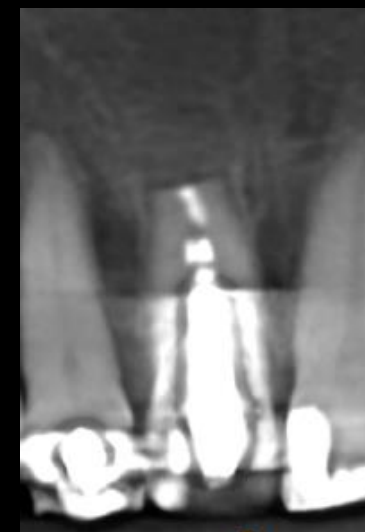Radiografia após procedimento cirúrgico



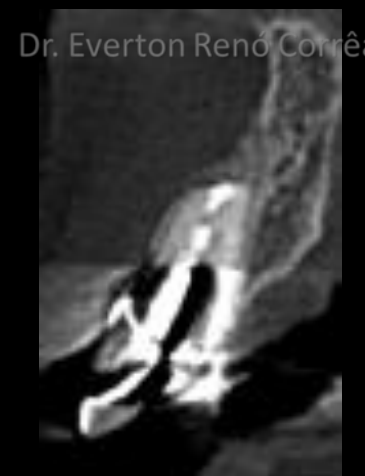Cirurgia de apicectomia, retrógada e LPRF em dente anterior



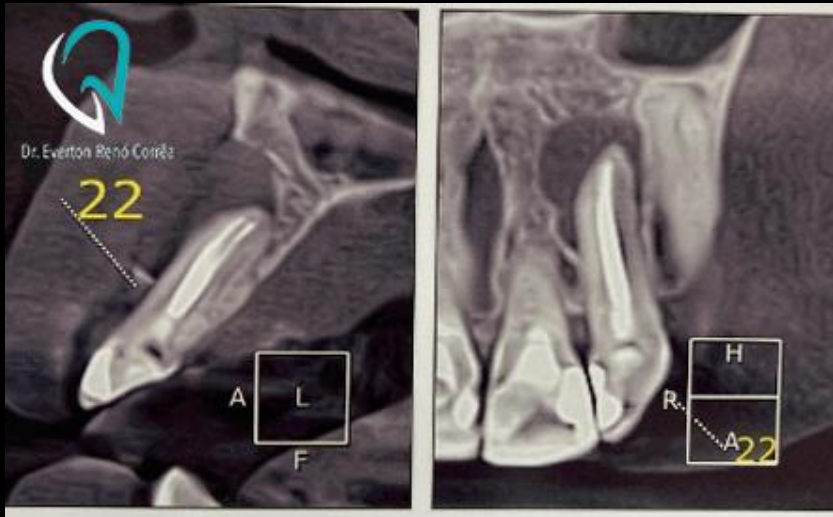
Radiografia de controle



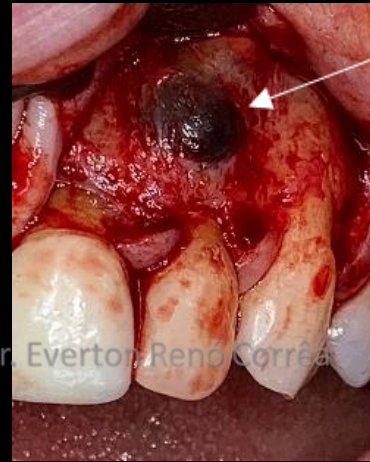Controle de 4 meses



Cirurgia para remoção de lesão periapical em dente anterior

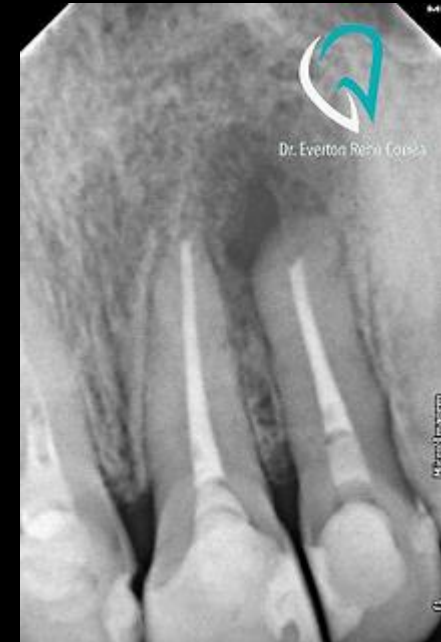

Inicial

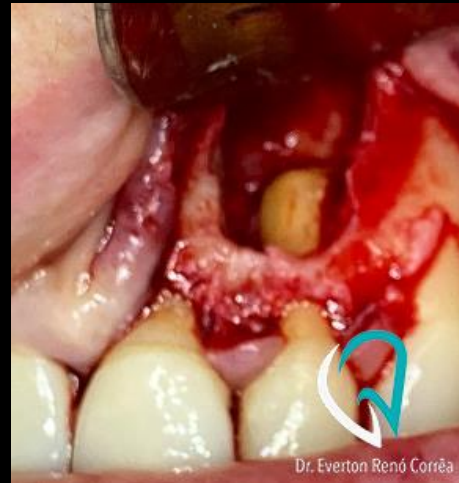
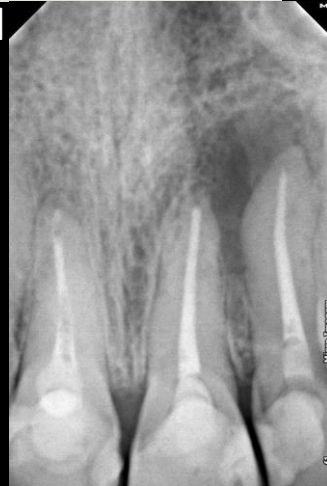
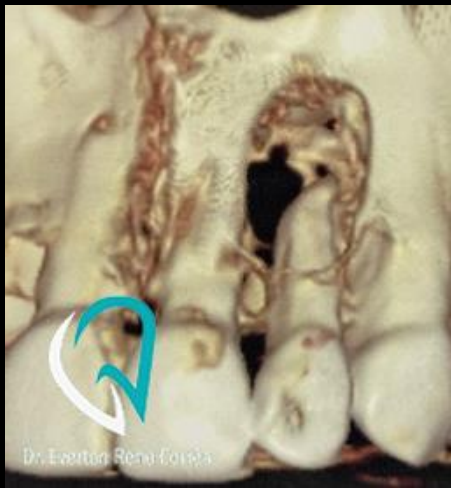lesão

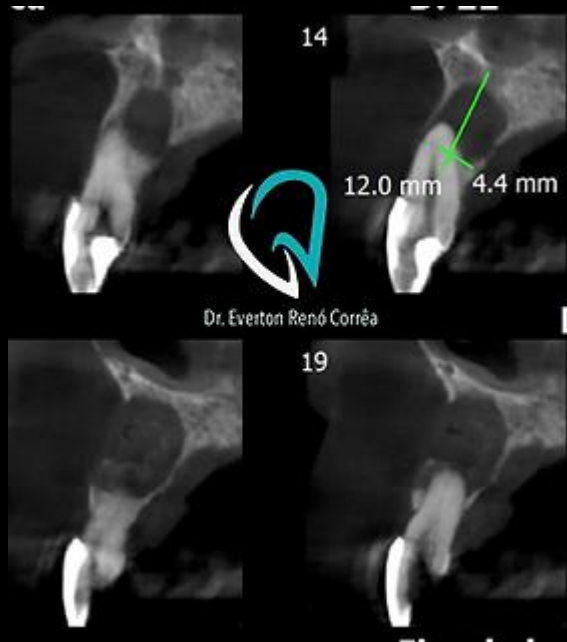
Cirurgia



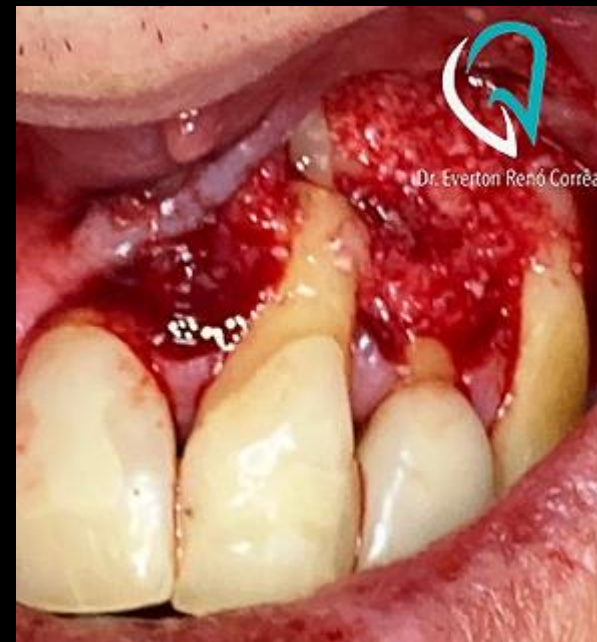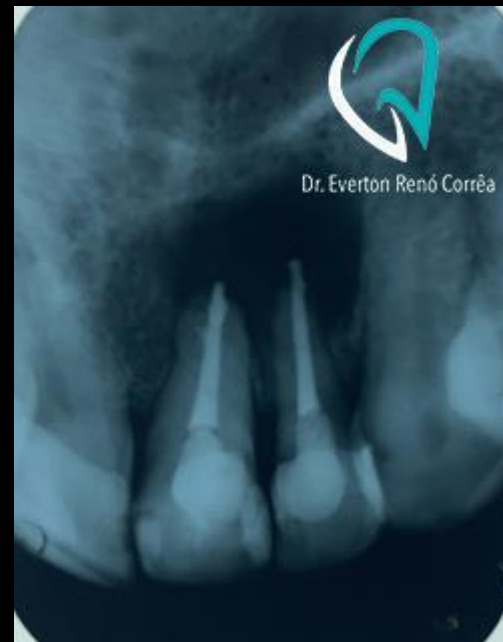Controle
radiográfico



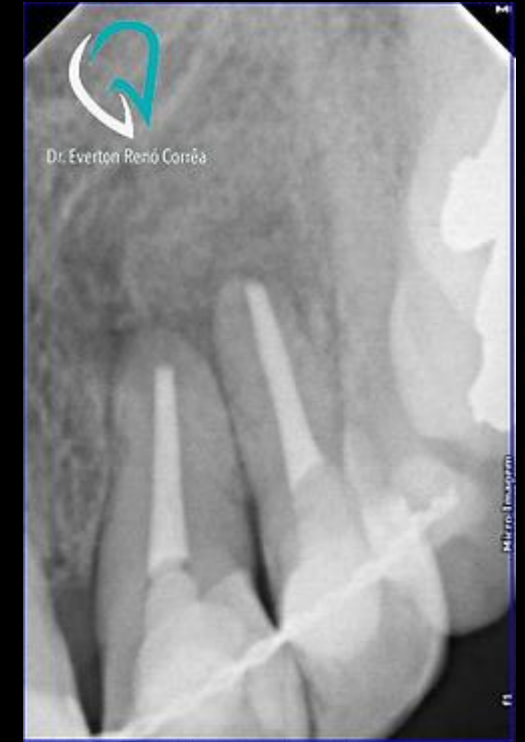Lesão periapical elementos 21 e 22 - foi realizado tratamento endodôntico Dr EVALDO e posteriormente cirurgia para remoção da infecção com enxerto ósseo e L PRF.



Inicial



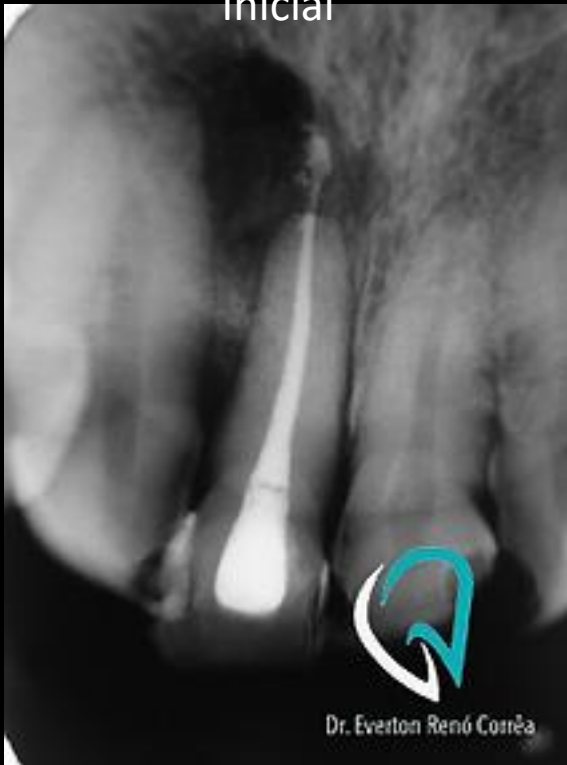Cirurgia



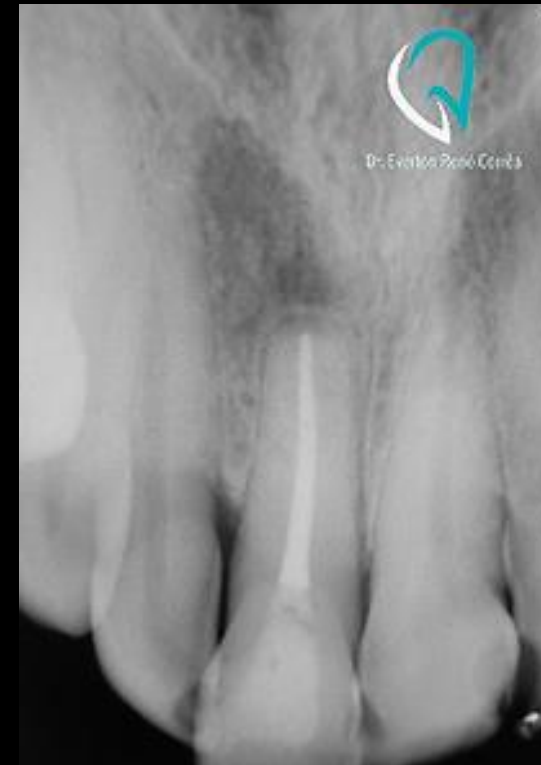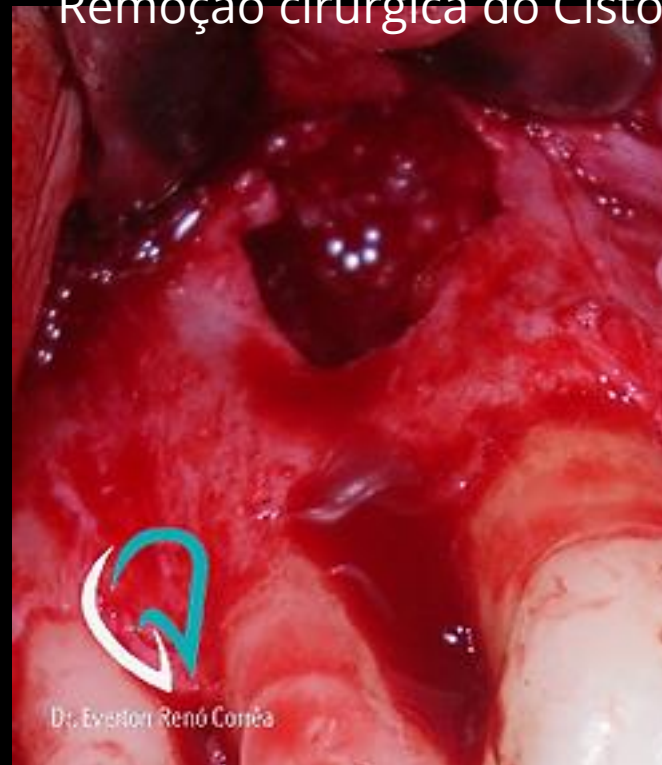Controle
radiográfico

Cirurgia para remoção de lesão periapical em dente anterior

Inicial

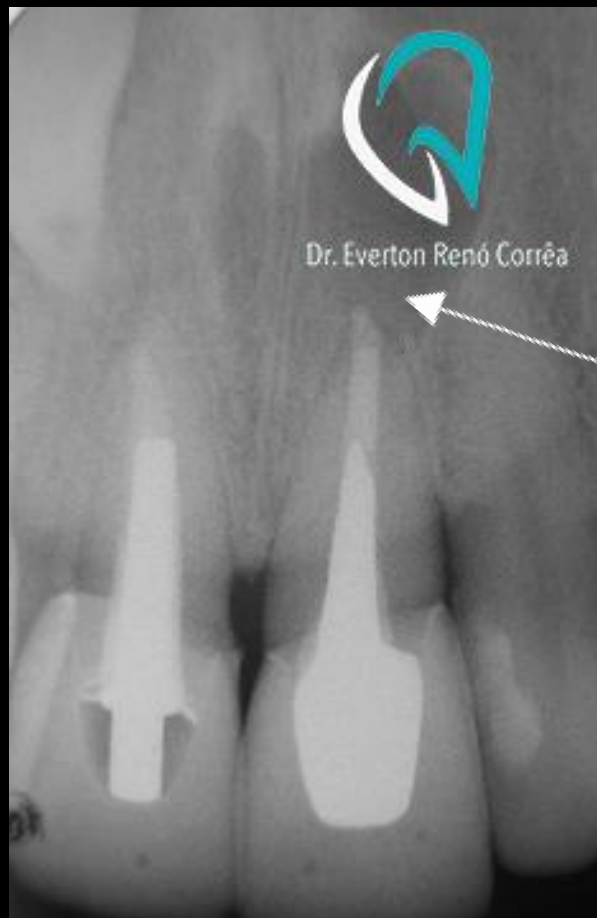

Remoção cirúrgica do Cisto

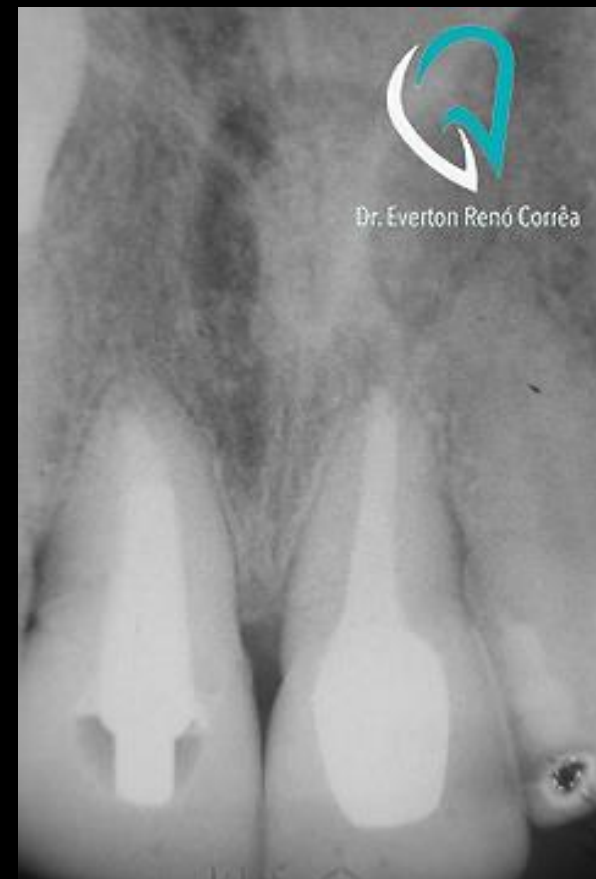

Controle
radiográfico
após 2 anos

Foi realizado Cirurgia para remoção da infecção com enxerto ósseo

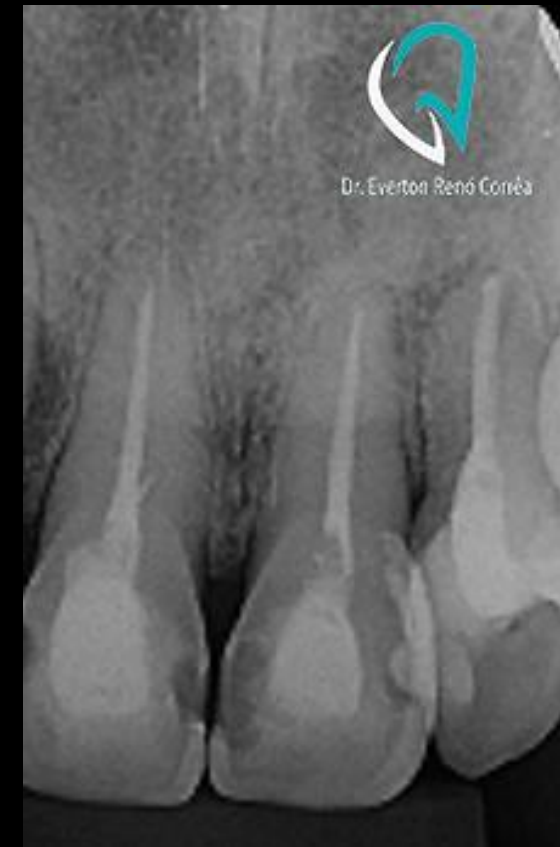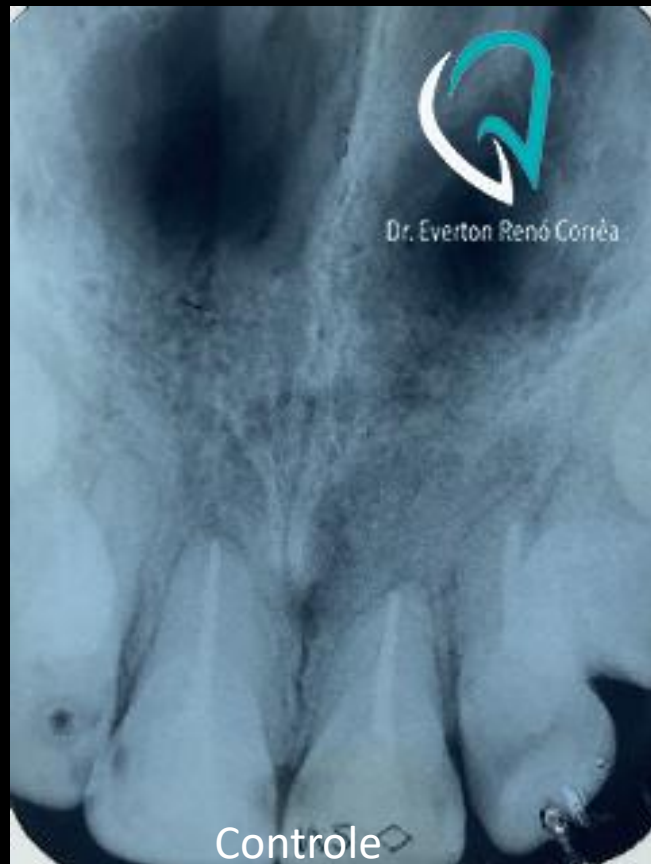

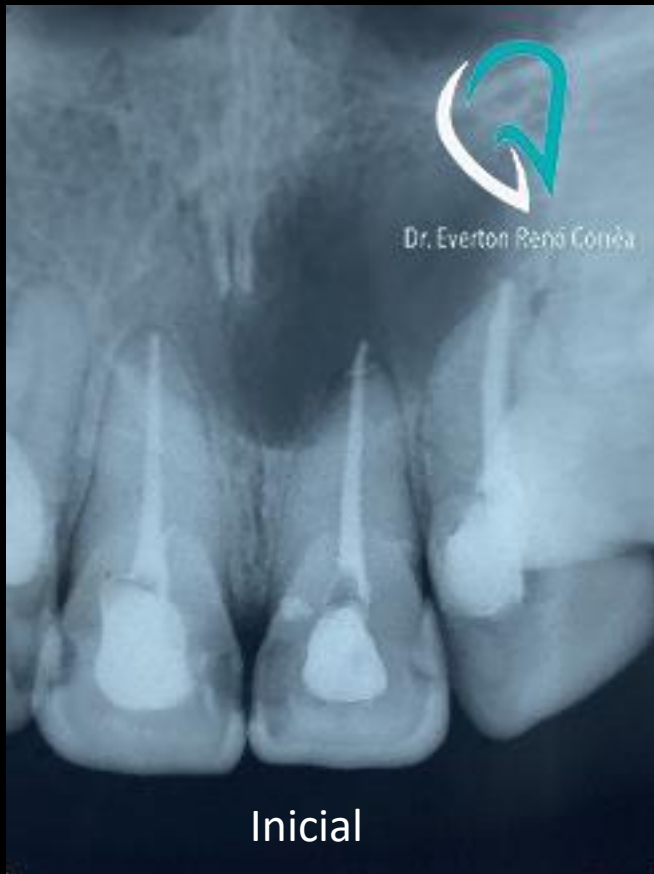
Lesão



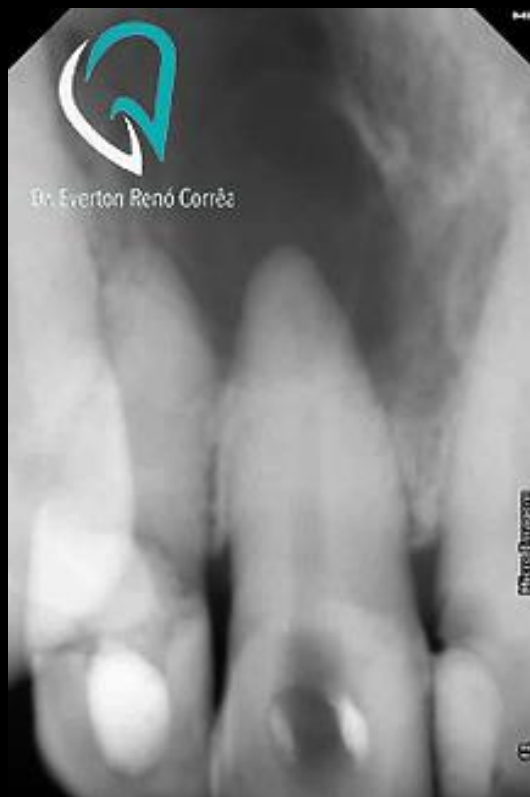Radiografia de
controle de 12
anos

Cirurgia para remoção de cisto periapical em região anterior

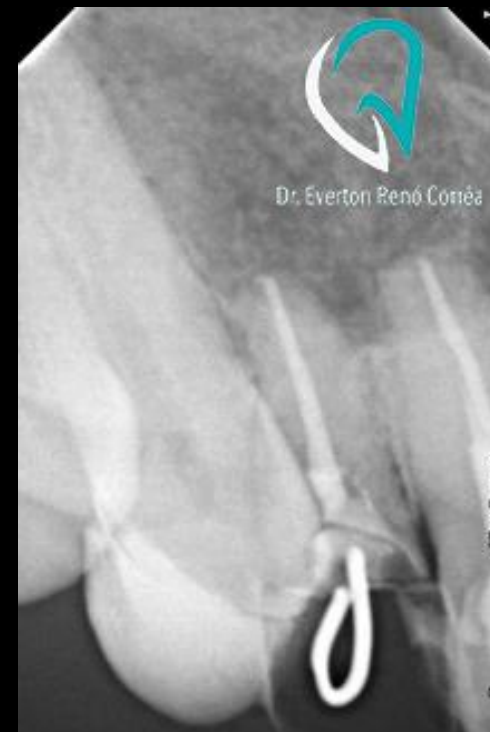
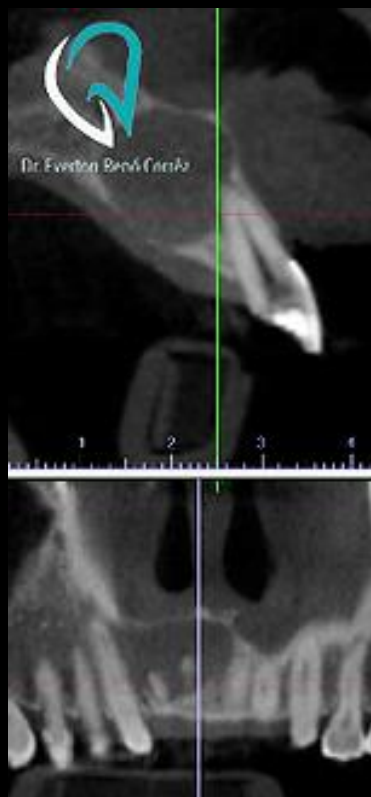
Controle
radiográfico
de 15 anos

Foi realizado tratamento endodôntico dente 2 dentes anteriores e posteriormente Cirurgia para remoção da infecção com enxerto ósseo e L- PRF.

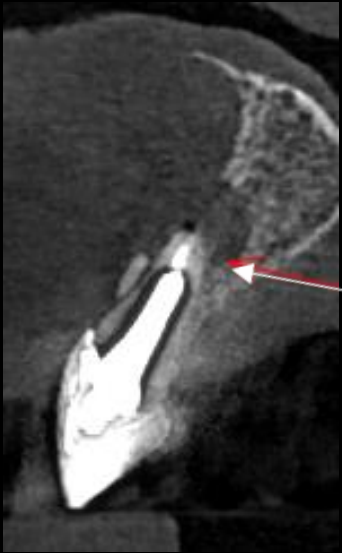

Inicial



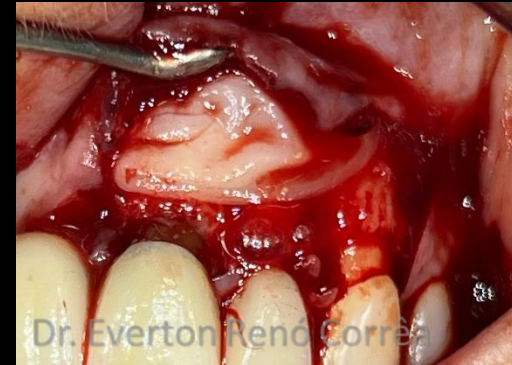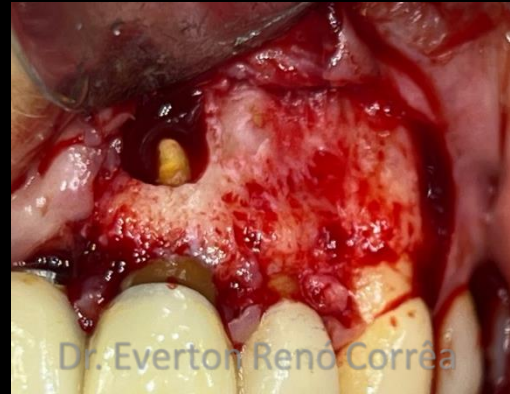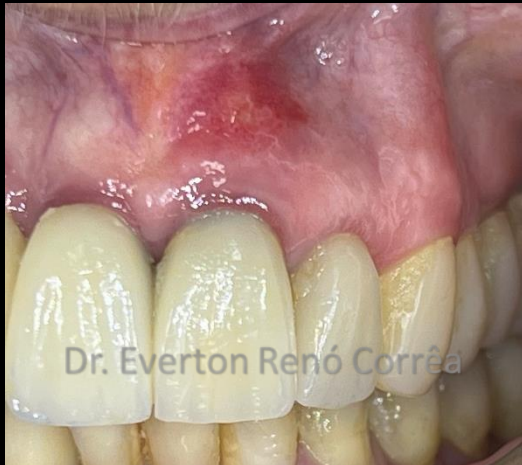Radiografia de controle após a cirurgia

Cirurgia de apicectomia, retrógada e LPRF em dente anterior

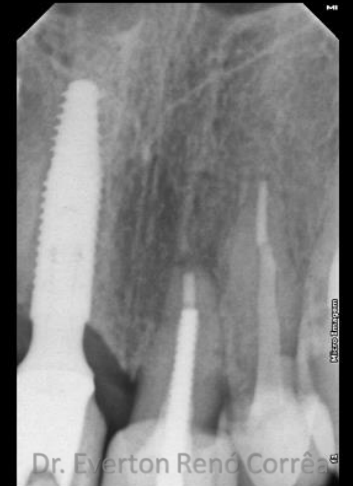
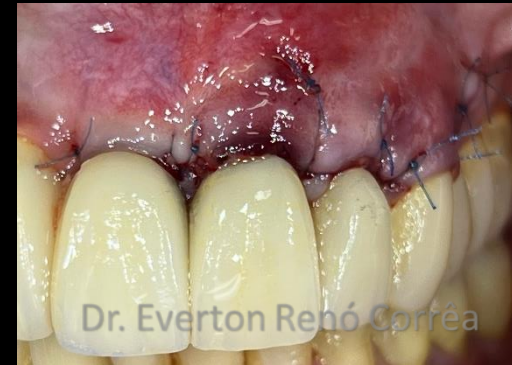
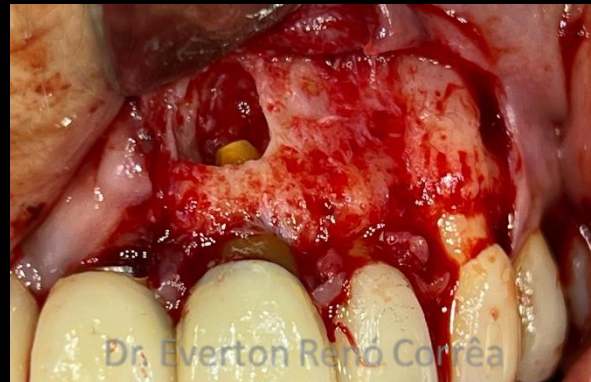Lesão

Inicial

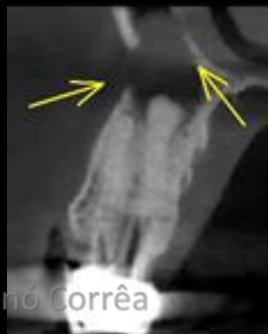
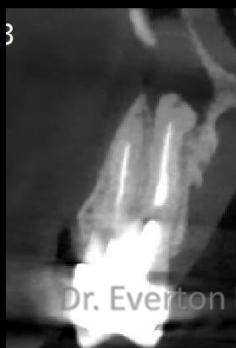
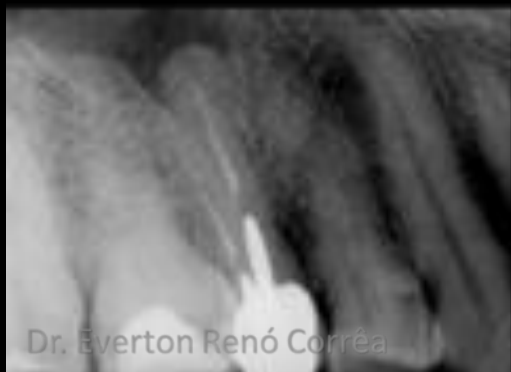Cirurgia

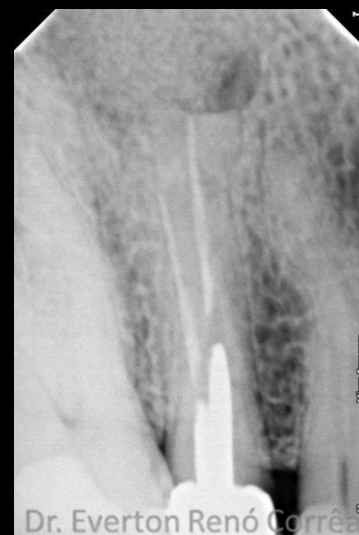

Radiografia após
procedimento
cirúrgico

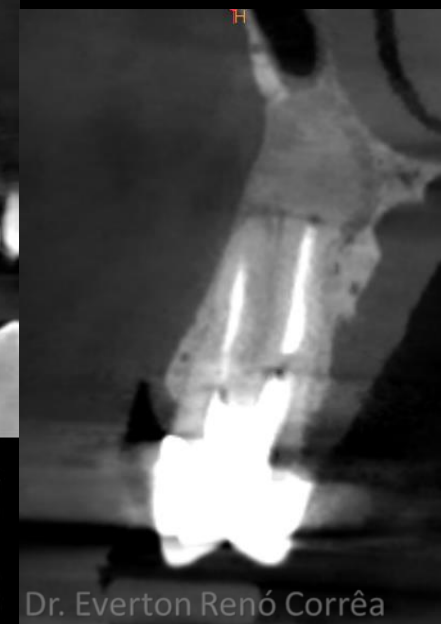
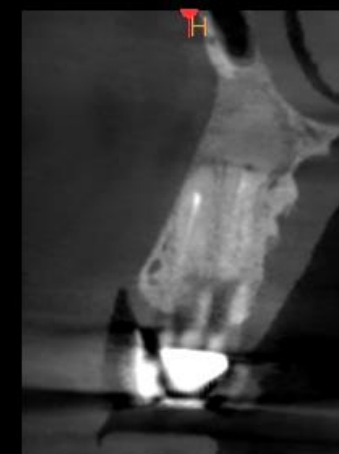
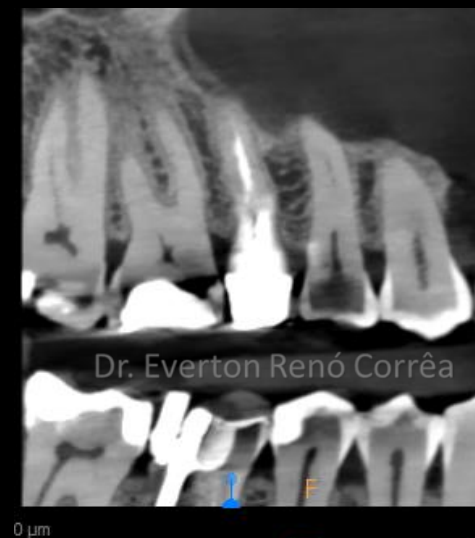Cirurgia de apicectomia, retrógada e L PRF em dente posterior



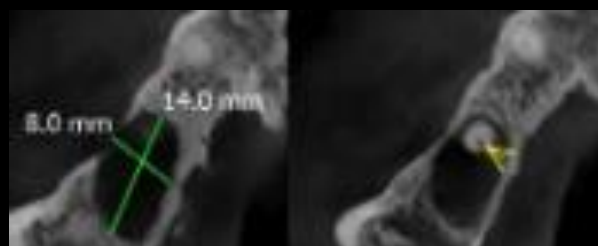Lesão cística
apical



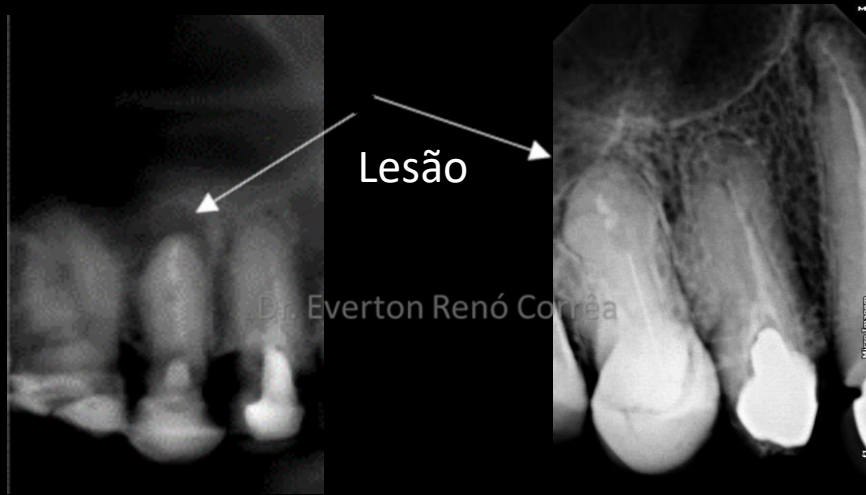
Radiografia após
procedimento
cirúrgico



controle de 3 meses



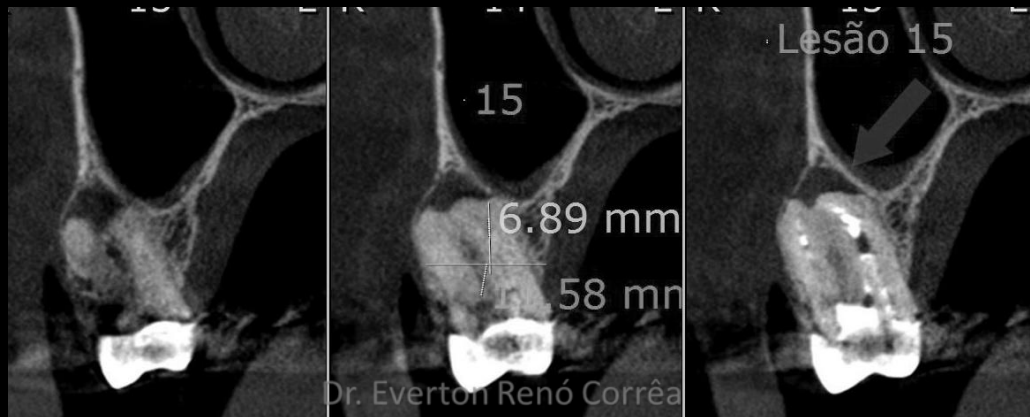Cirurgia de apicectomia, retrógada em dente posterior



Lesão

Dr. Everton Renó Corrêa

Inicial



Lesão 15

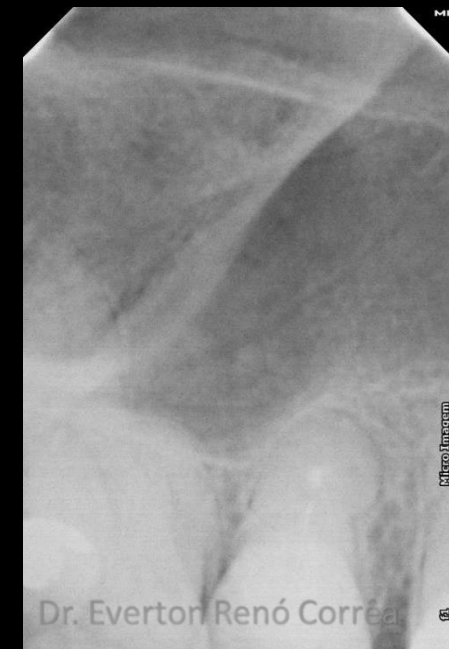15

6.89 mm

5.58 mm

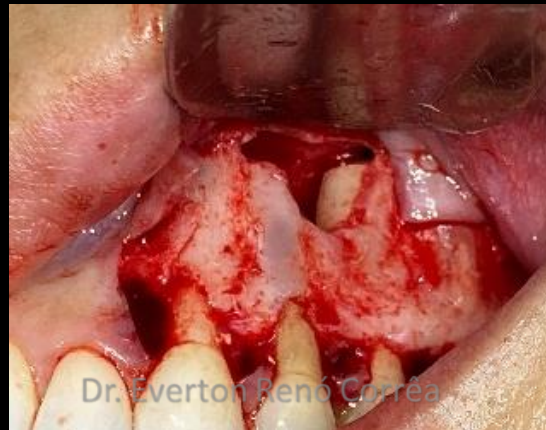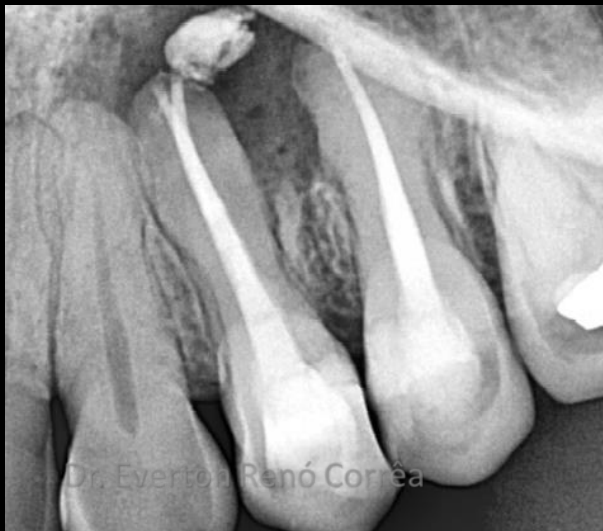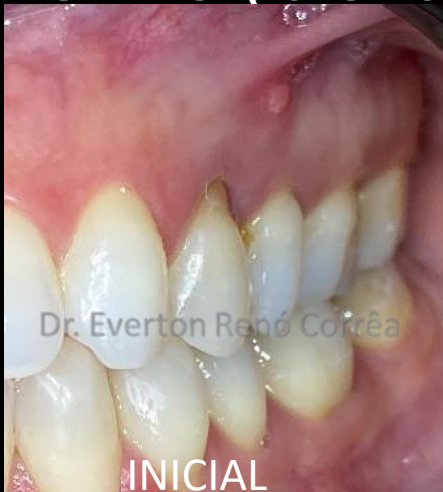Dr. Everton Renó Corrêa

Controle de 3 meses

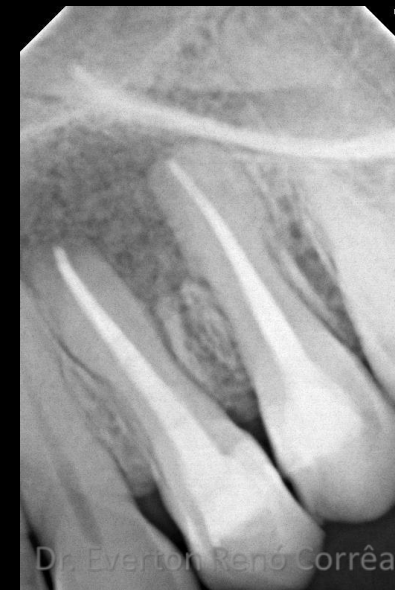

Dr. Everton Renó Corrêa

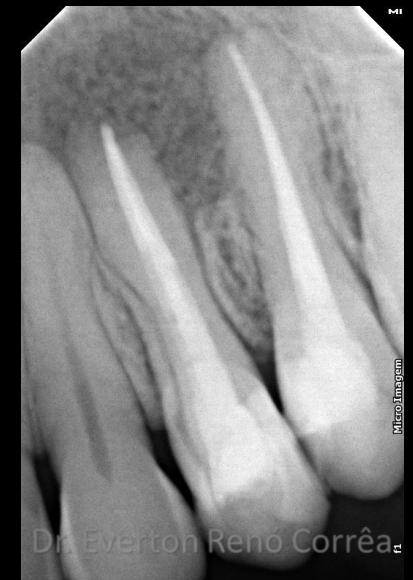Foi realizado o tratamento endodôntico elementos 24 e 25 (Dr. Evando) e posteriormente cirurgia para remoção da infecção com enxerto ósseo e L PRF



Cirurgia

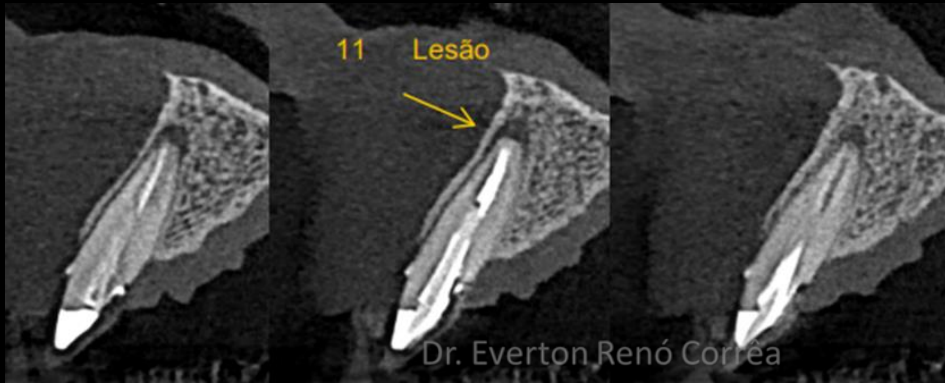

Radiografia
após a cirurgia

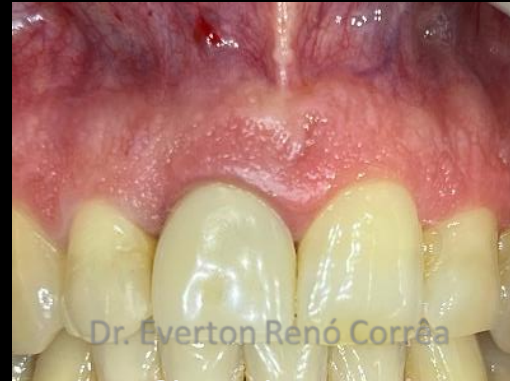

Radiografia de
controle – 6
meses

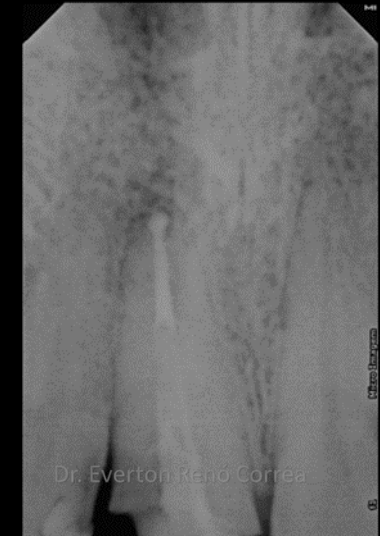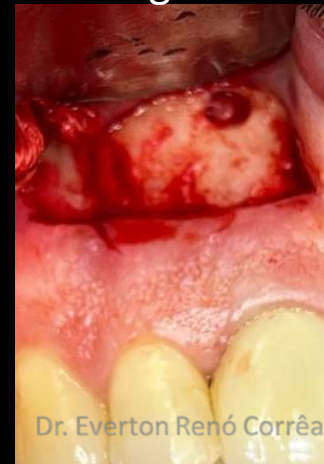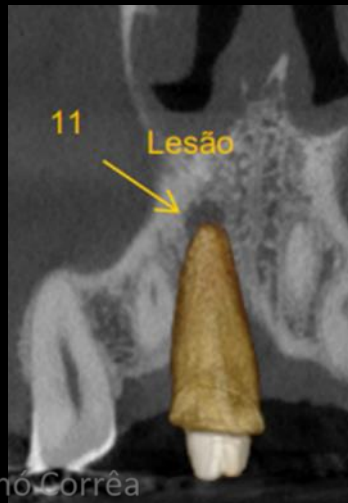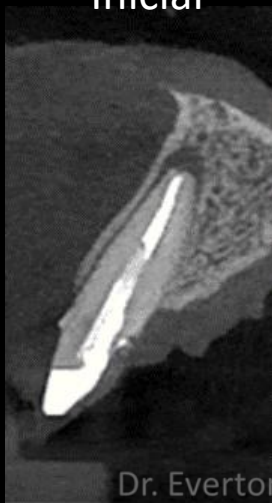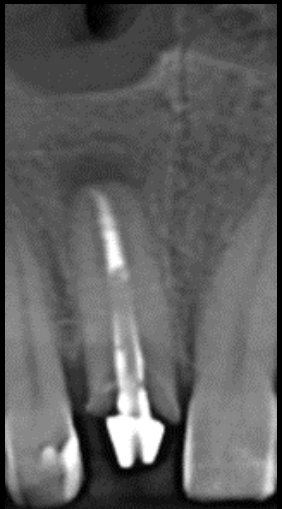Cirurgia apical elemento anterior para remoção de cisto periapical



Inicial

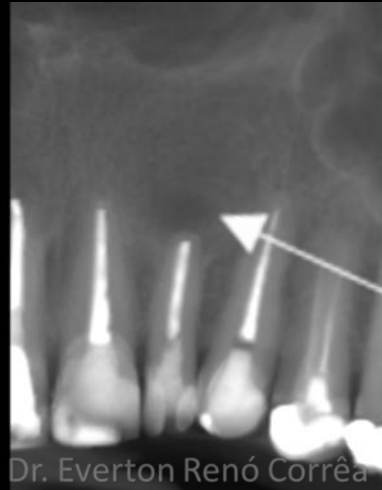

Cirurgia

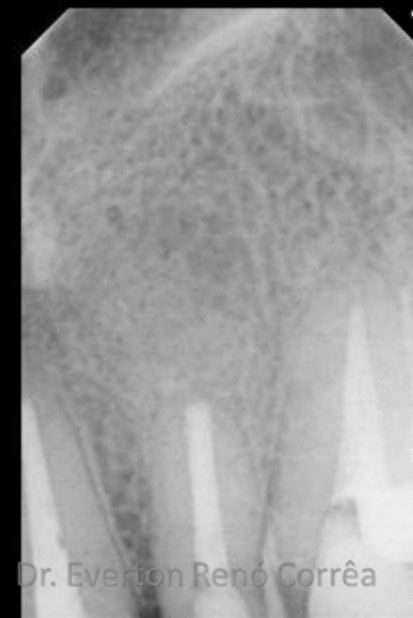
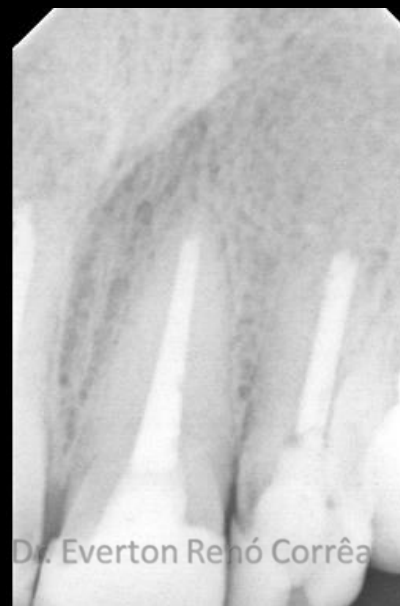
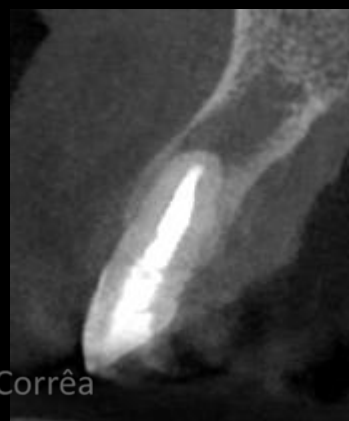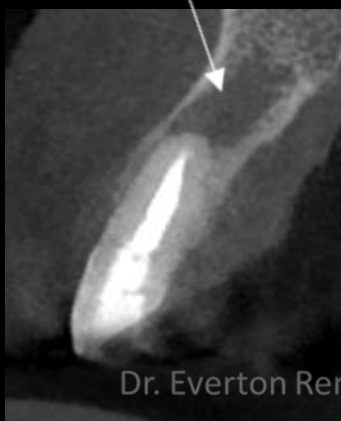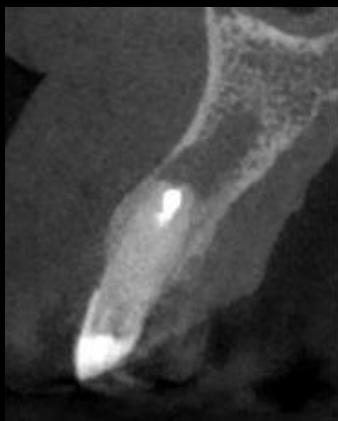Radiografia após procedimento

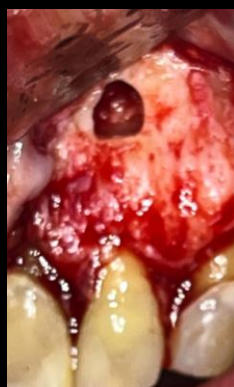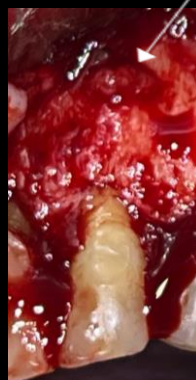
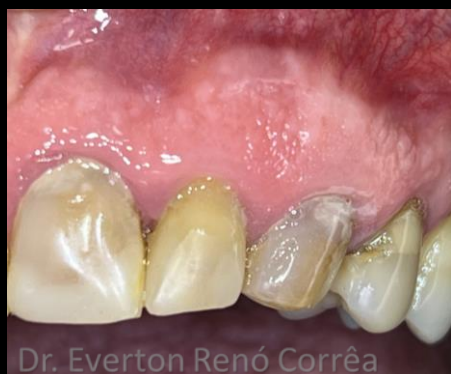Cirurgia de apicectomia e retrógrada elemento 22 utilizando LPRF e enxerto ósseo



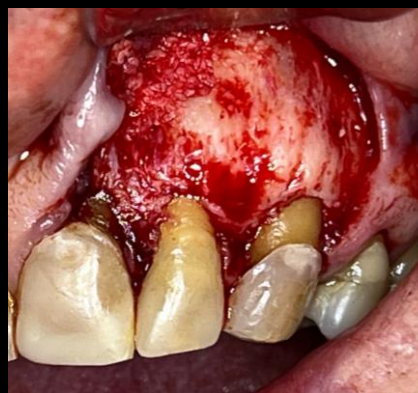Lesão



Radiografia de controle após cirurgia



Enxerto ósseo



L PRF

