

Cirurgia de implantes

Casos clínicos de cirurgia
realizada em região anterior

As cirurgias de implantes osseointegrados devolvem ao paciente a função, estética e auto-estima.

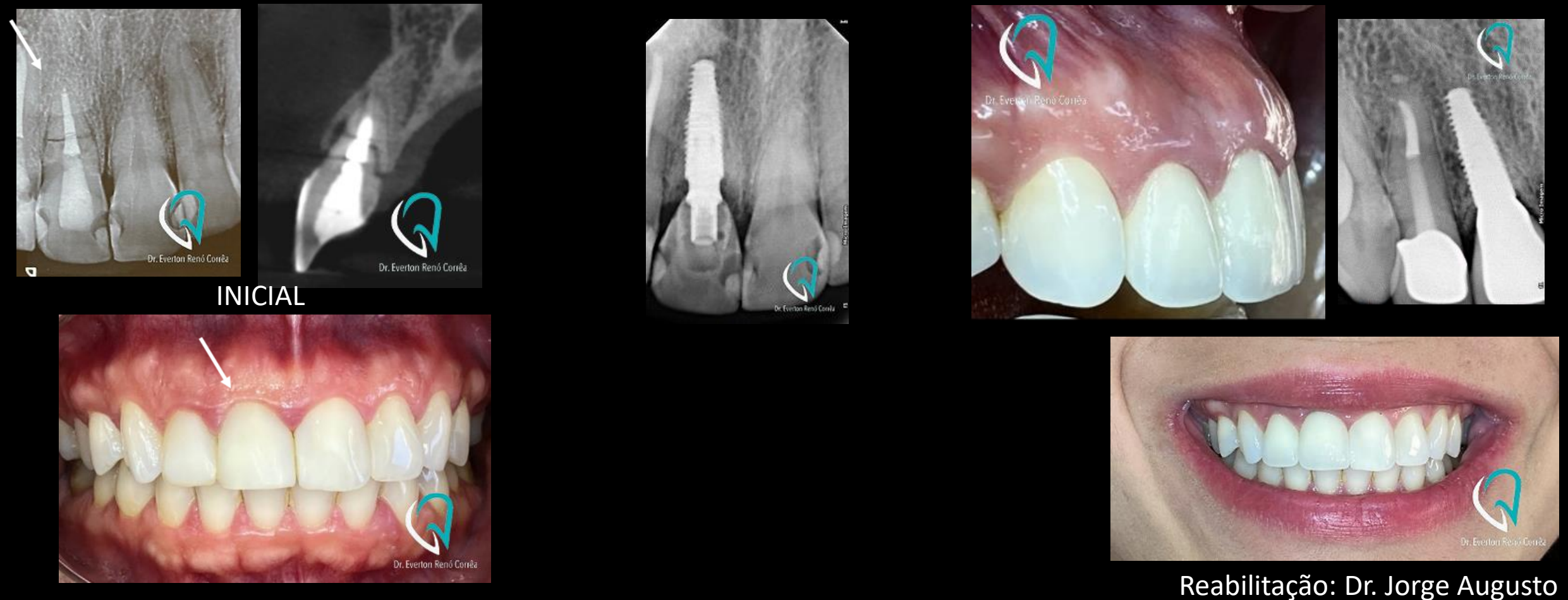Apresento a seguir alguns casos clínicos que foram perdidos um ou mais dentes e foi feito a cirurgia de implantes e reabilitado com prótese sobre o implante .

A fase cirúrgica, enxerto ósseo e provisório foi realizada por mim. Tratamento estéticos, reabilitadores (prótese) e de ortodontia foram ou serão feitos por outros profissionais especialista na devida área de atuação.

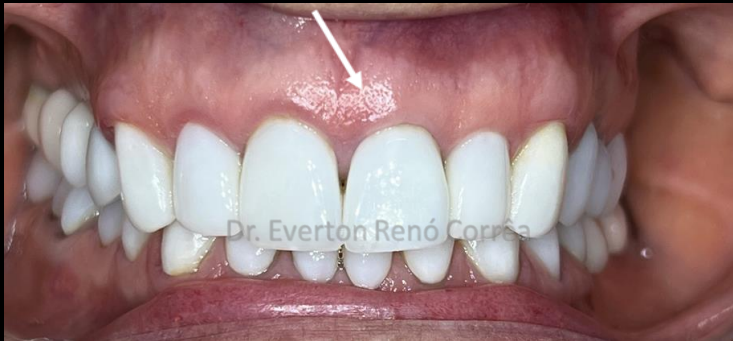Durantes esses anos na minha especialidade já realizei mais de 3500 implantes, mas mesmo assim busco o aprimoramento com estudo, congressos, cursos para praticarmos técnicas mais eficazes e com melhores resultados.

Juntamente com isso contamos com equipamentos, implantes, biomateriais mais atuais e com mais estudos para praticarmos uma odontologia de excelência.

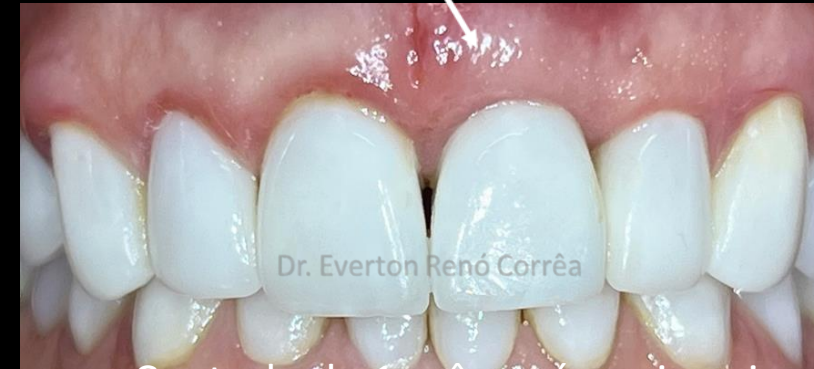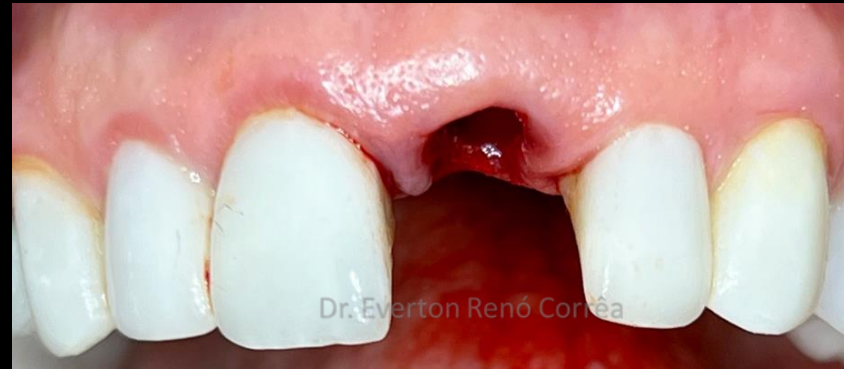Implante região anterior – perda do dente por fratura – foi realizado remoção do dente fraturado e cirurgia de implante com provisório sobre o implante no mesmo procedimento



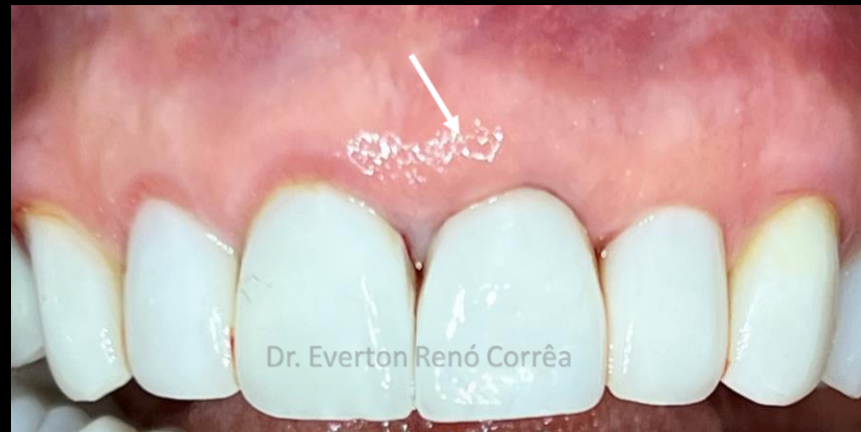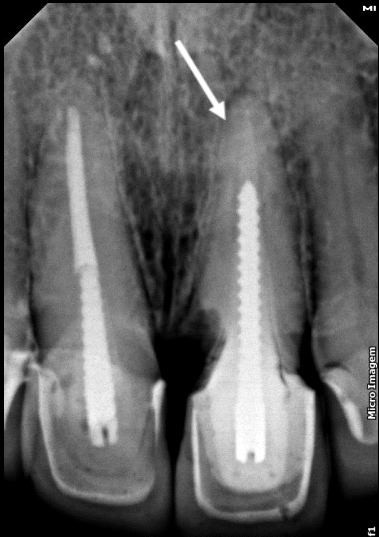
Implante região anterior – perda do dente por reabsorção –
foi realizado remoção do dente e cirurgia de implante com
provisório sobre o implante no mesmo procedimento



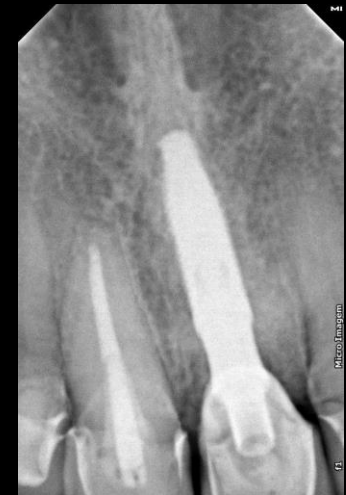Inicial



Controle de 1 mês após a cirurgia

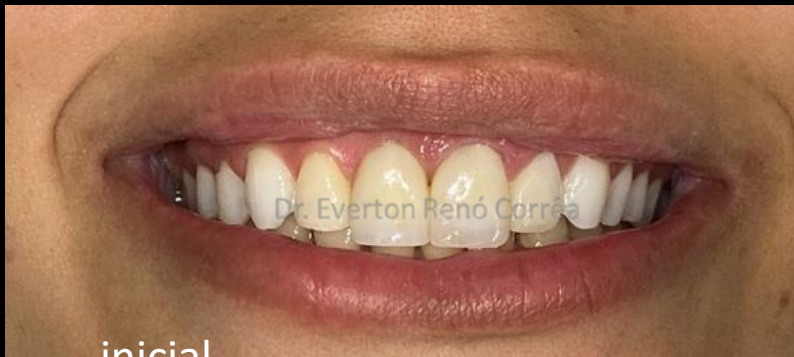

Provisório no ato da cirurgia

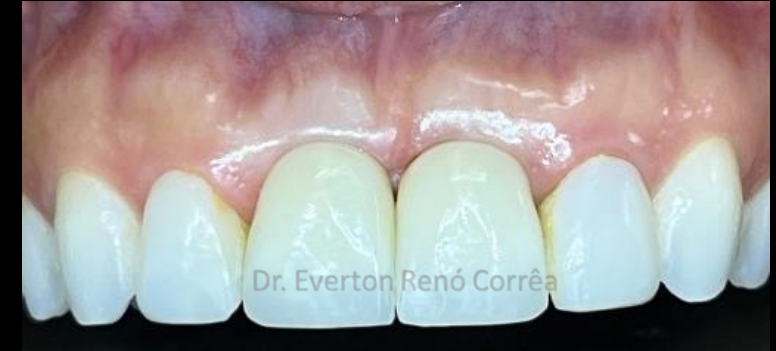
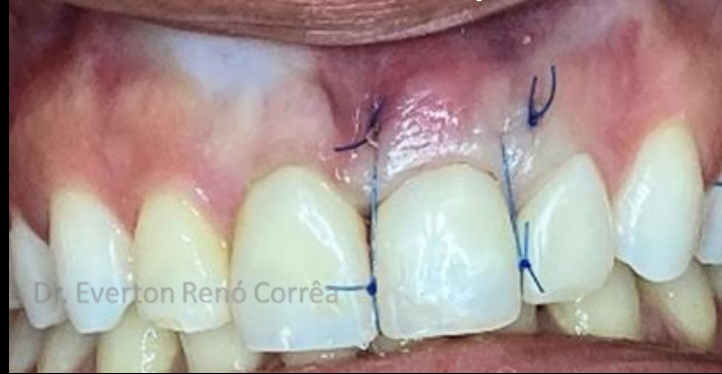
Após período de cicatrização da cirurgia será encaminhado para tratamento reabilitador

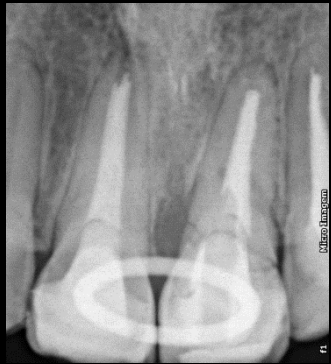
Implante região anterior – perda por fratura de 2 elementos anteriores – foi realizado remoção do dente fraturado e cirurgia de implante com provisório sobre o implante no mesmo procedimento



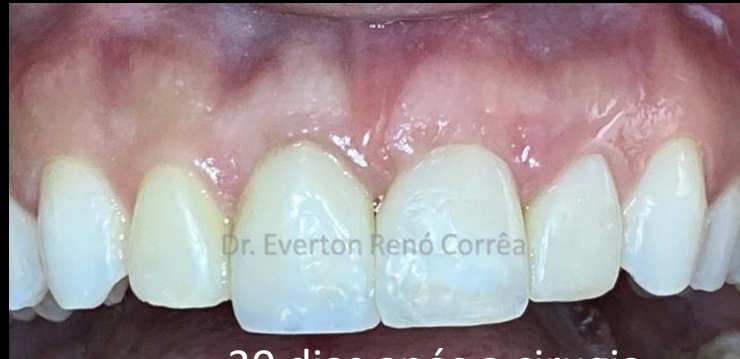inicial



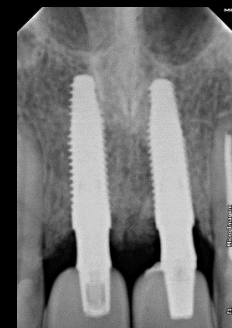
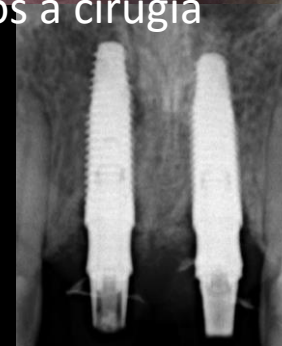
Reabilitação: Dr. Jorge Augusto



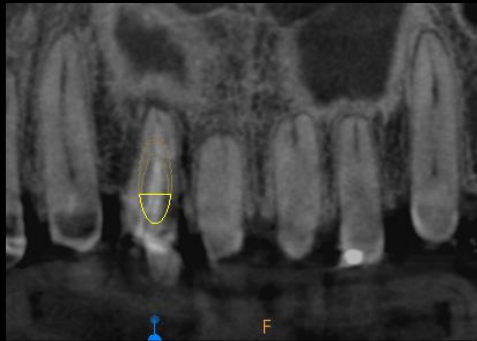A cirurgia foi feita em 2 estágios: 1º. em um dente e depois que a gengiva cicatrizou, foi feito o outro dente .



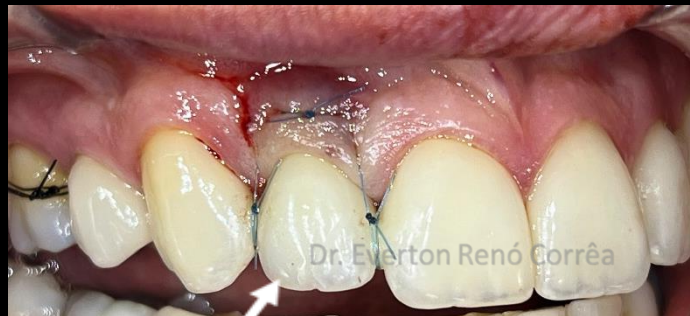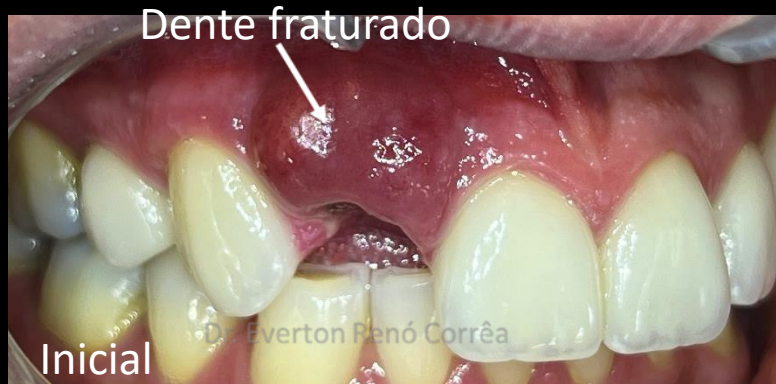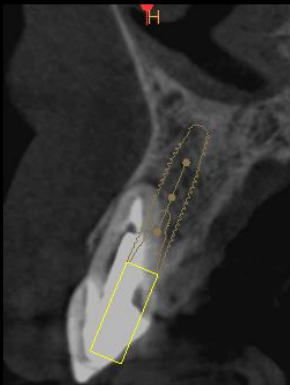30 dias após a cirurgia



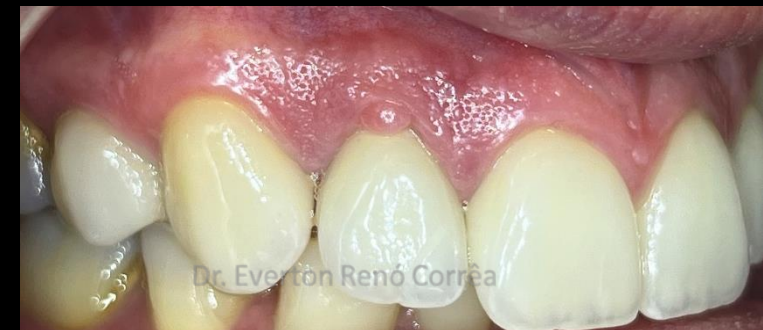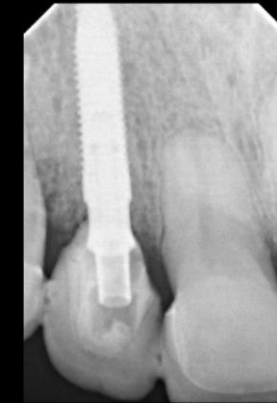
Implante região anterior – perda dente por fratura – foi realizado remoção do dente e cirurgia de implante com provisório sobre o implante no mesmo procedimento



AVG 85 µm



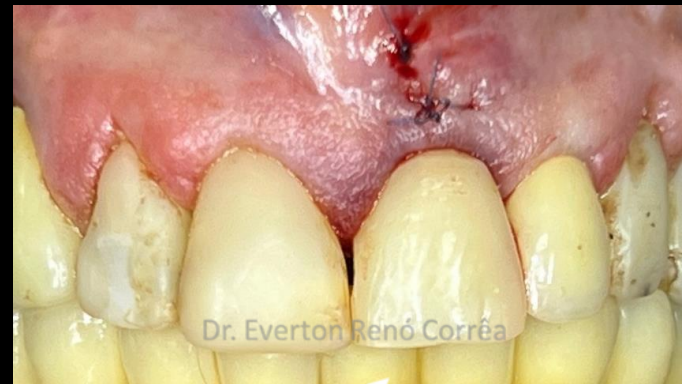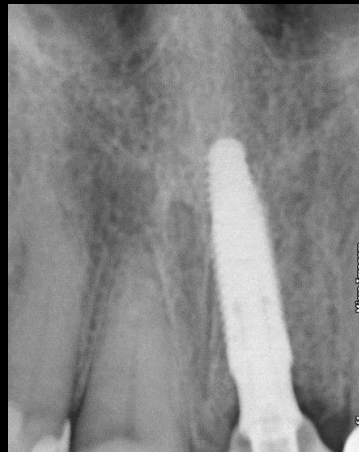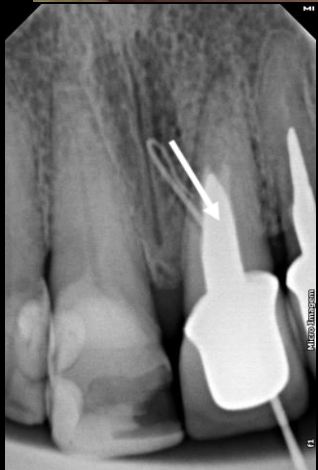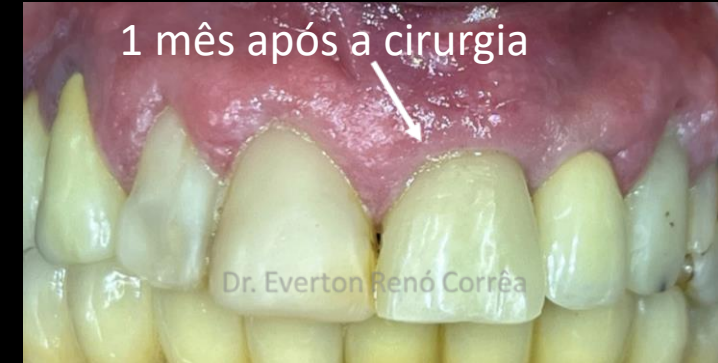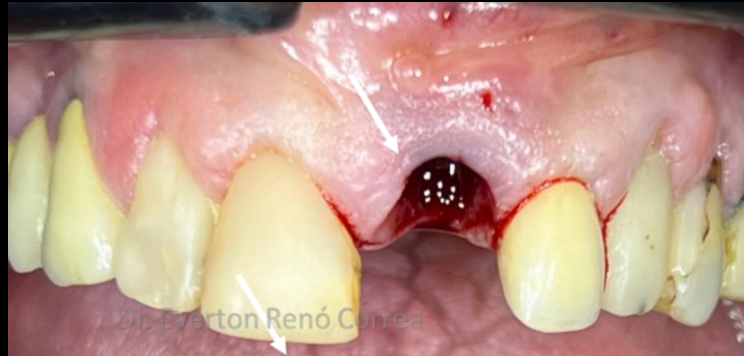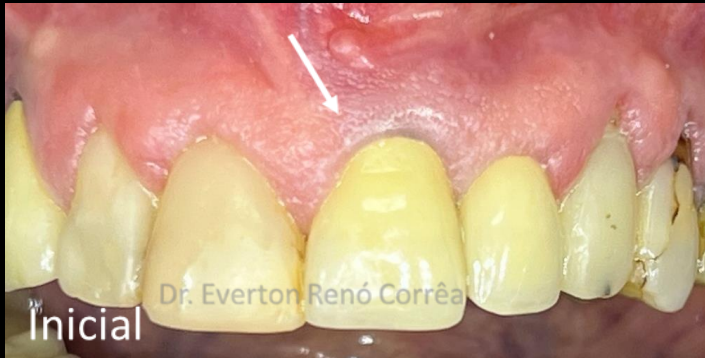Provisório sobre o implante



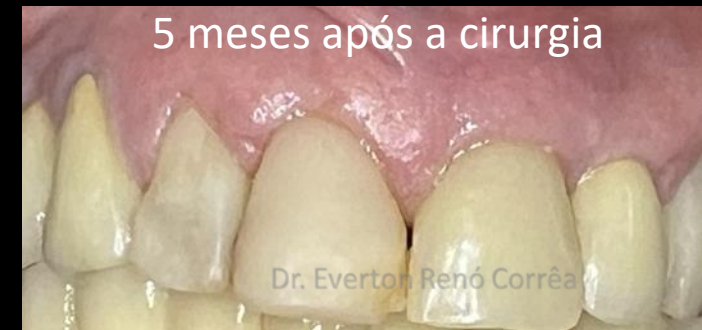60 dias após a cirurgia de implante

Após período de cicatrização da cirurgia será encaminhado para tratamento reabilitador

Implante região anterior – perda do dente por fratura – foi realizado remoção do dente fraturado e implante com provisório sobre o implante no mesmo procedimento

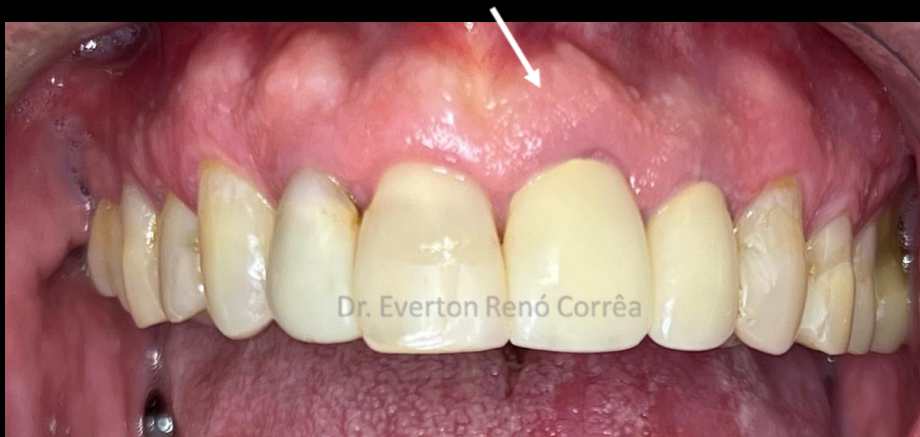

Provisório no dia da cirurgia

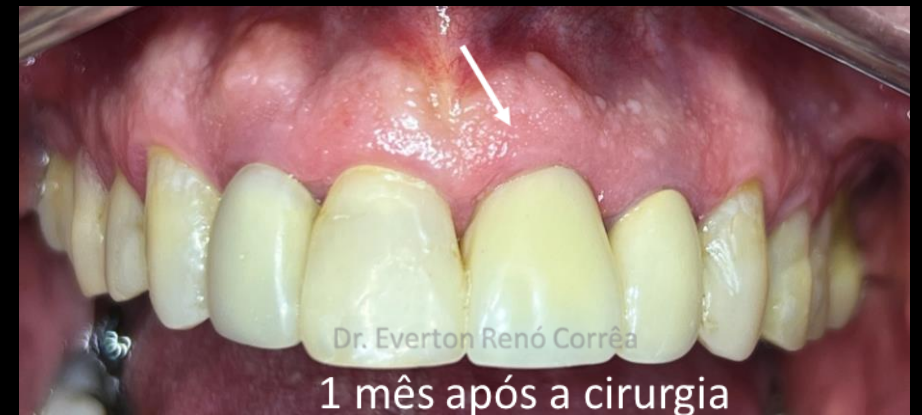
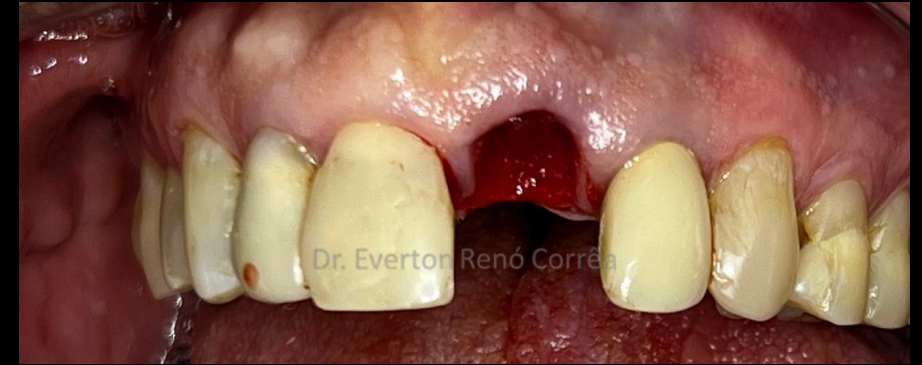
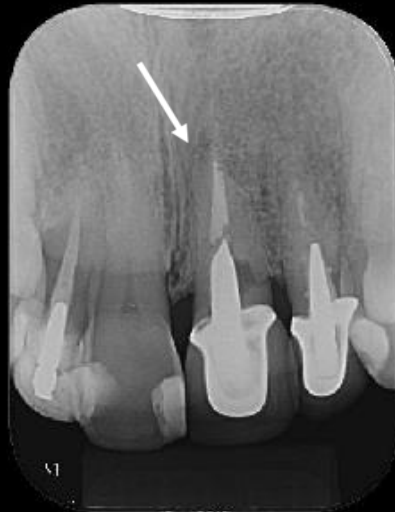Após período de cicatrização da cirurgia será encaminhado para tratamento reabilitador

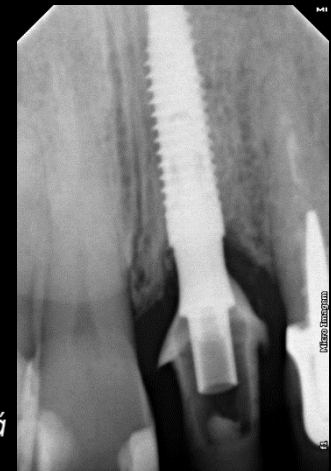
Implante região anterior – perda do dente por fratura – foi realizado remoção do dente fraturado e cirurgia de implante com provisório sobre o implante no mesmo procedimento



Inicial

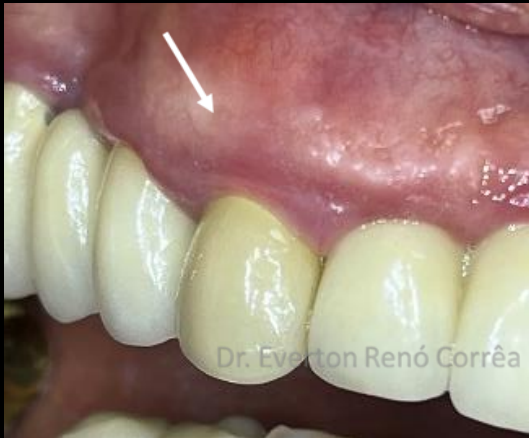

1 mês após a cirurgia

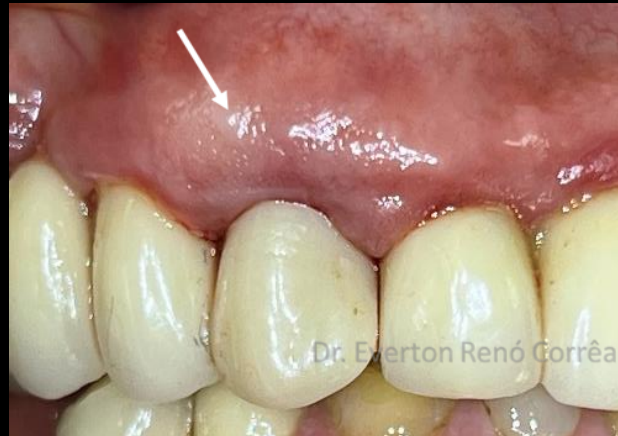
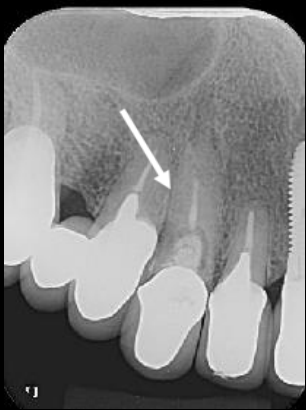
Após período de cicatrização da cirurgia será encaminhado para tratamento reabilitador

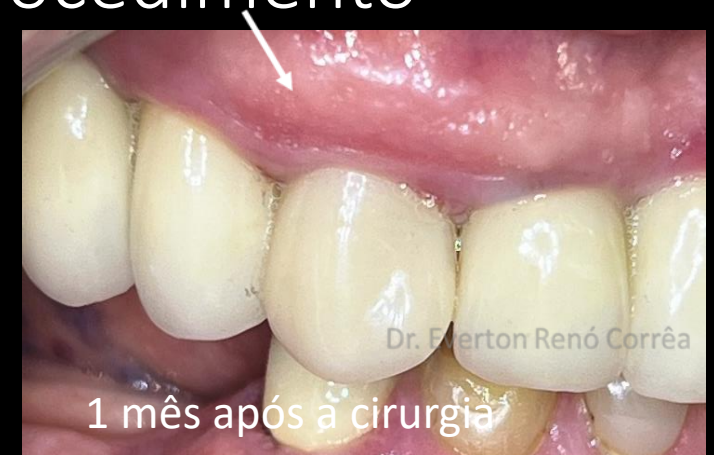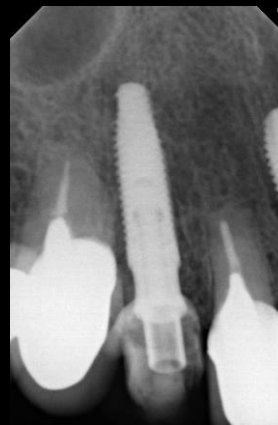Implante região anterior – perda dente por fratura – foi realizado remoção do dente e cirurgia de implante com provisório sobre o implante no mesmo procedimento



Inicial

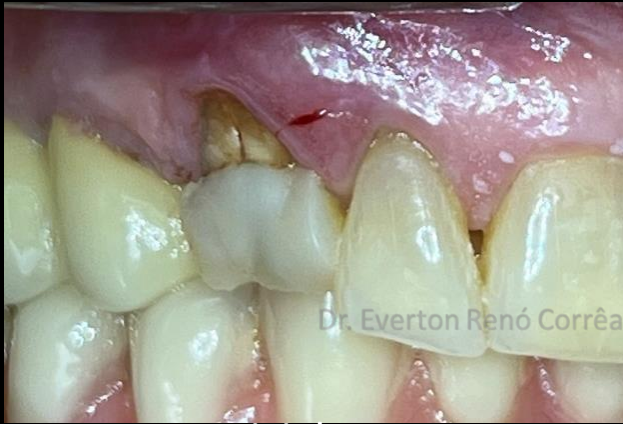

Provisório sobre o implante
realizado n dia da cirurgia

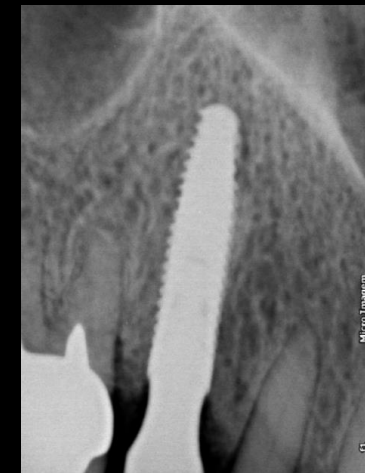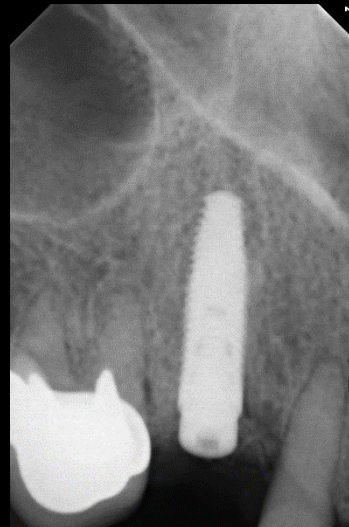
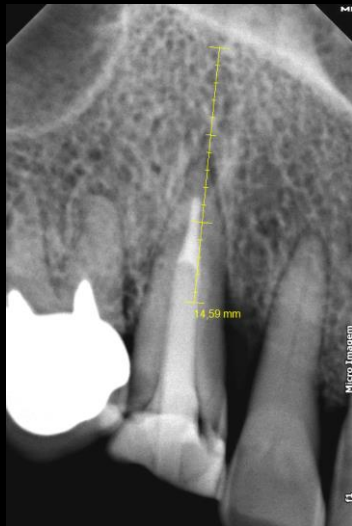

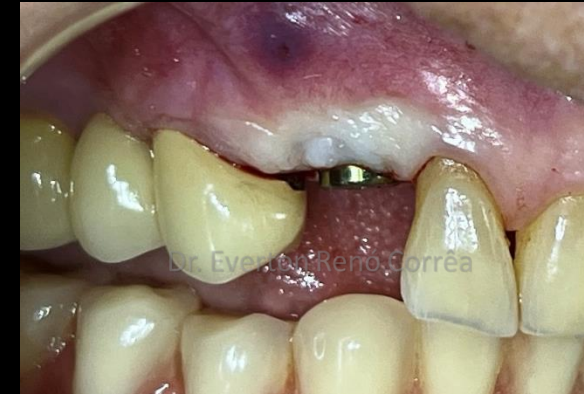
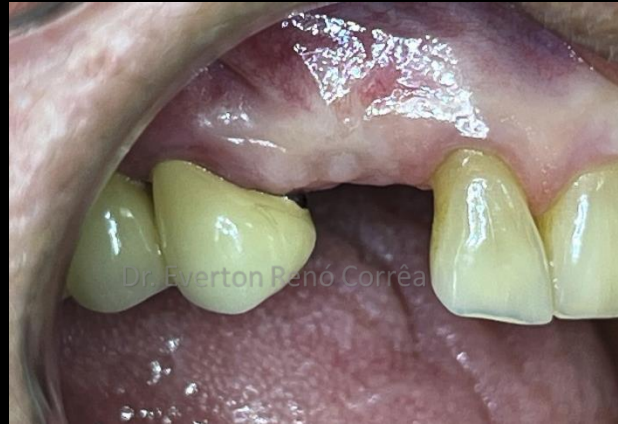Após período de cicatrização da cirurgia será encaminhado para tratamento reabilitador

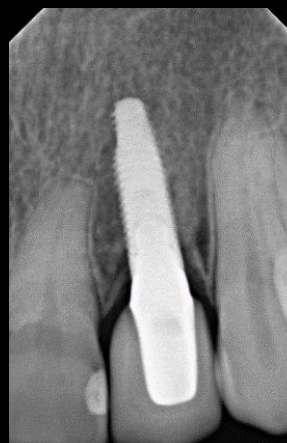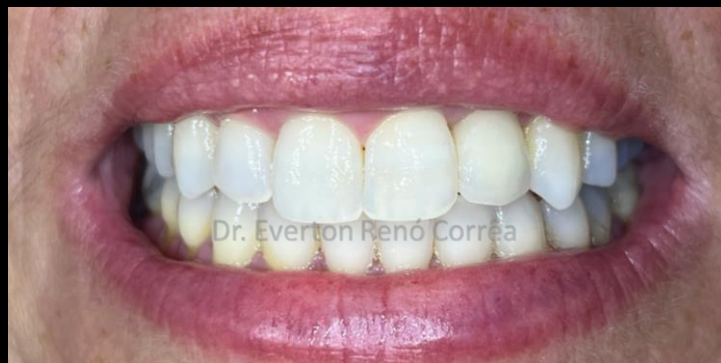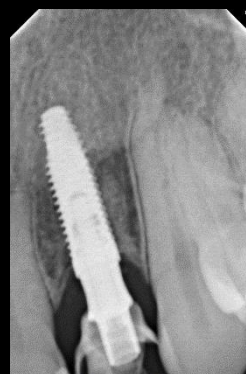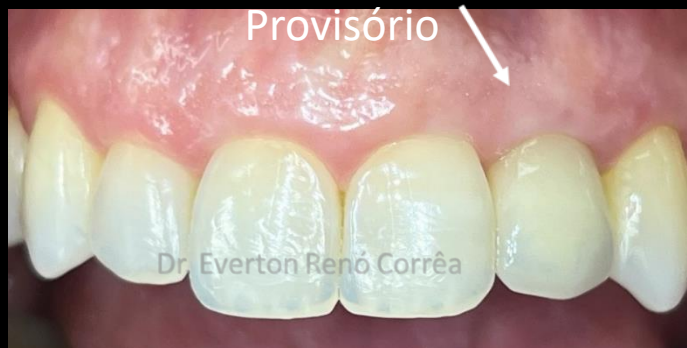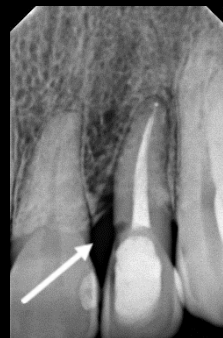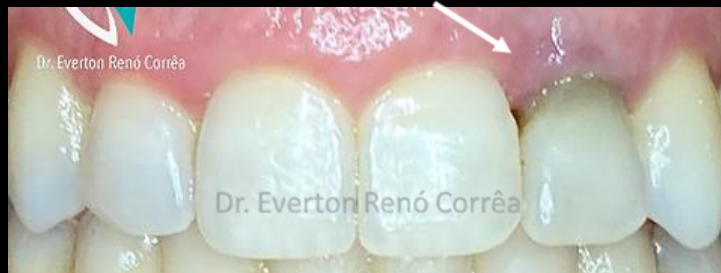Implante região anterior – perda dente por fratura – foi realizado remoção do dente e cirurgia de implante com enxerto ósseo



Inicial



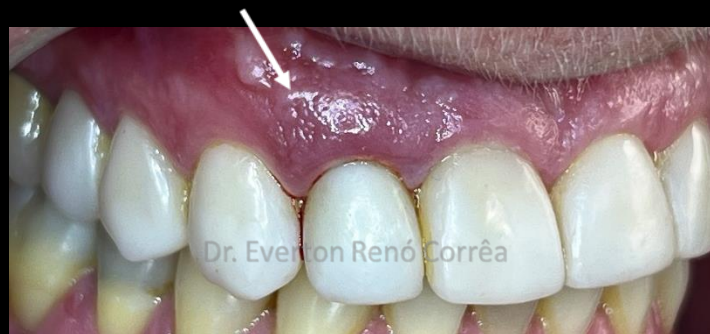Após período de cicatrização da cirurgia será encaminhado para tratamento reabilitador



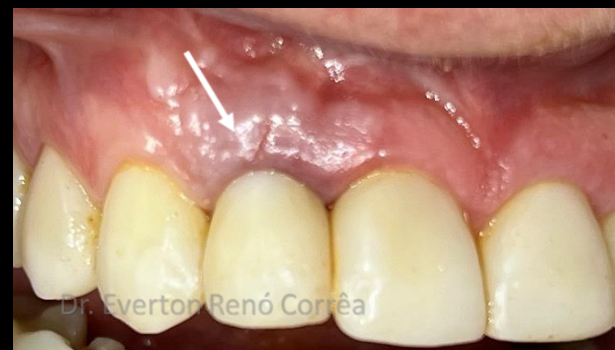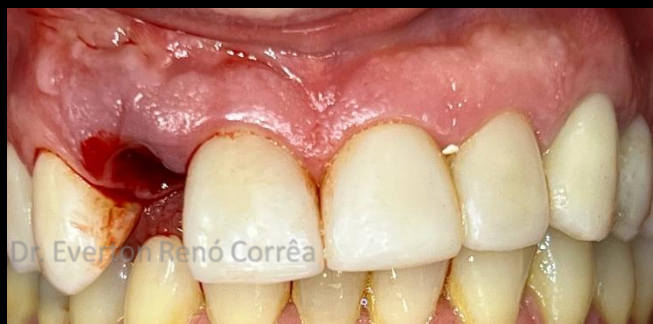Reabilitação: Dr. Jorge Augusto

Implante região anterior – perda dente por fratura – foi realizado remoção do dente e cirurgia de implante com provisório sobre o implante no mesmo procedimento

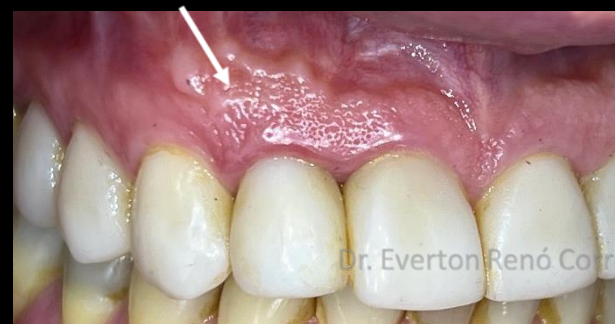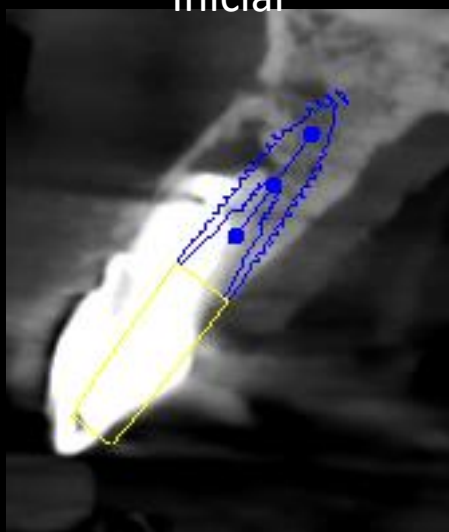
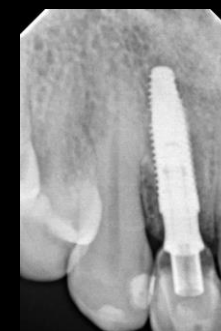Implante região anterior – perda dente por fratura – foi realizado remoção do dente e cirurgia de implante com provisório sobre o implante no mesmo procedimento



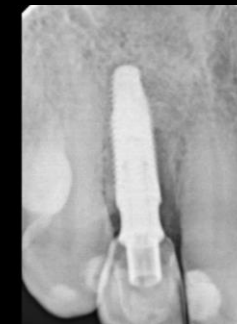Inicial



Provisório feito no dia da cirurgia

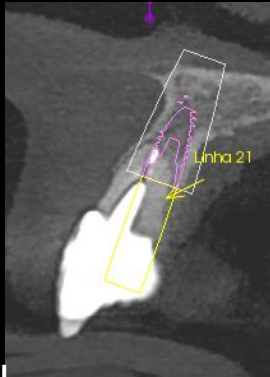
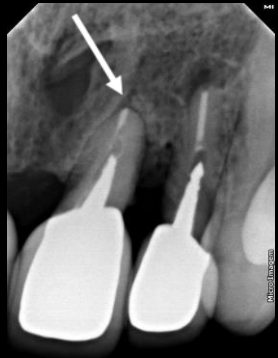


1 mês após a cirurgia

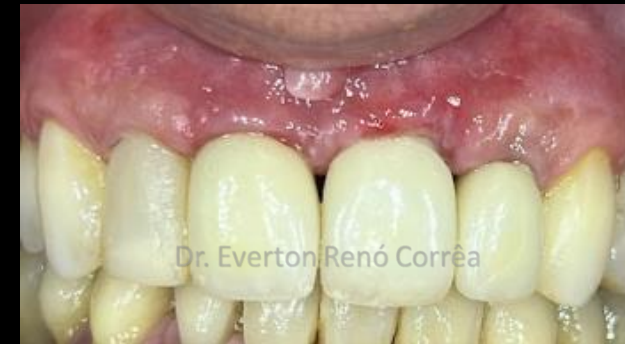
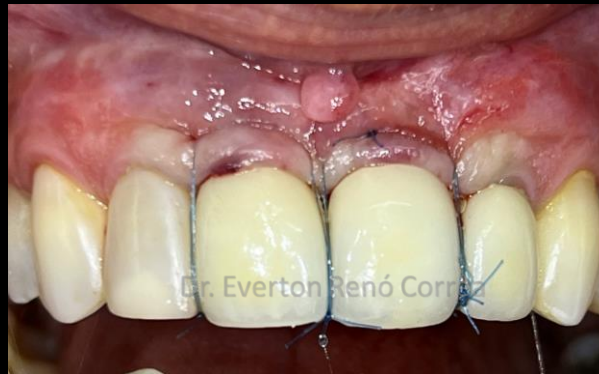
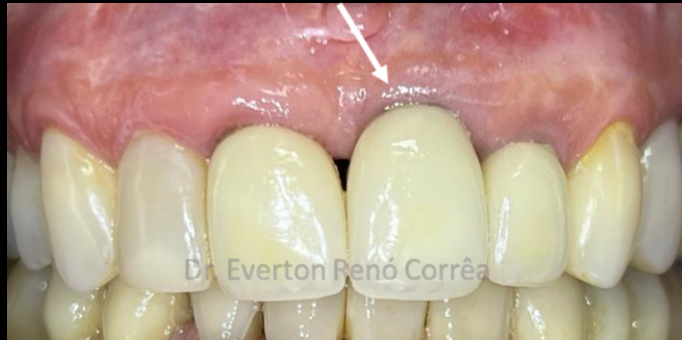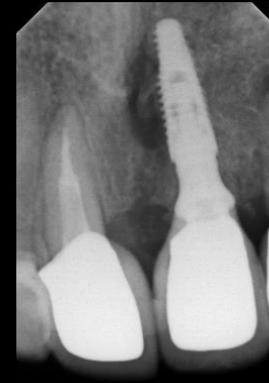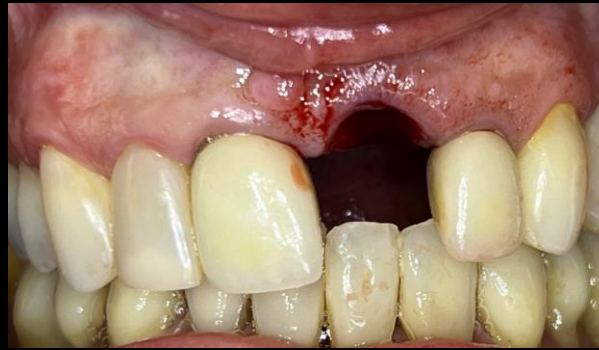Após período de cicatrização da cirurgia será encaminhado para tratamento reabilitador

Implante região anterior – perda dente por fratura – foi realizado remoção do dente e cirurgia de implante com provisório sobre o implante no mesmo procedimento



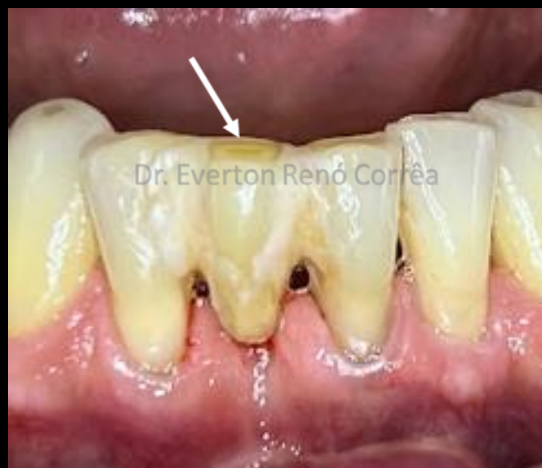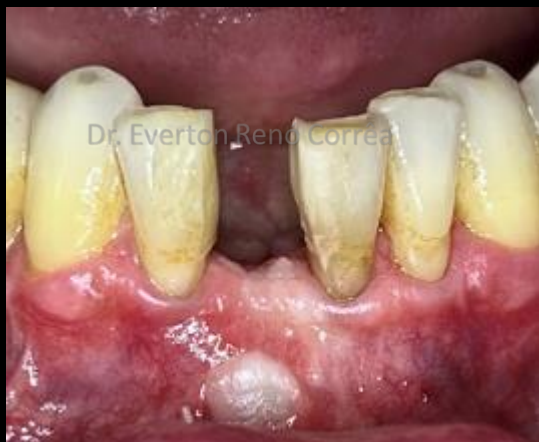Inicial



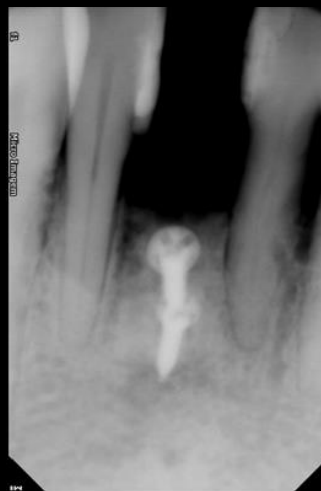Após 15 dias da cirurgia

Após período de cicatrização da cirurgia será encaminhado para tratamento reabilitador

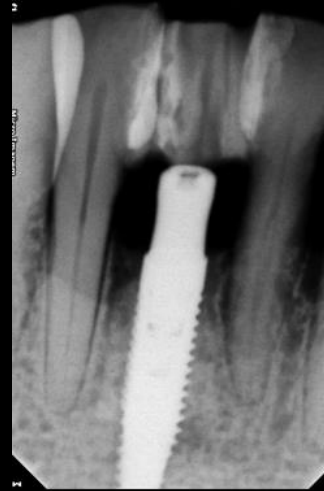Implante região anterior – dente perdido a mais tempo – foi realizado enxerto ósseo previamente a cirurgia de implante



Provisório colado dente vizinho

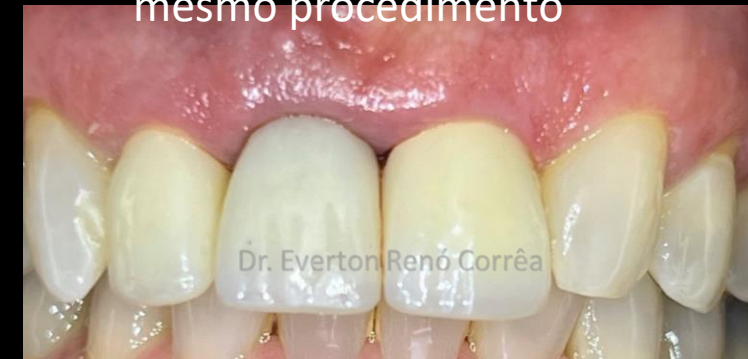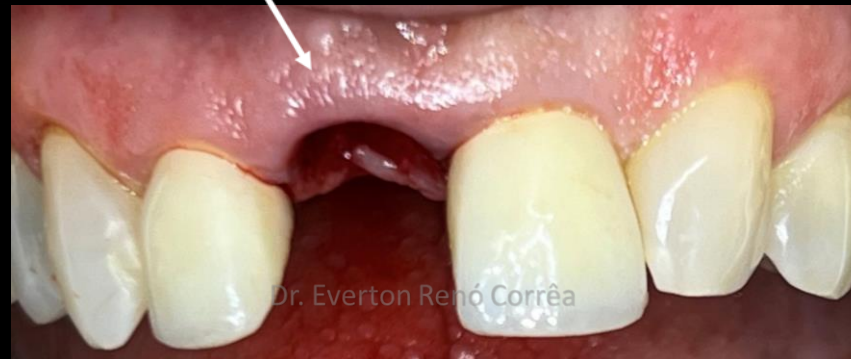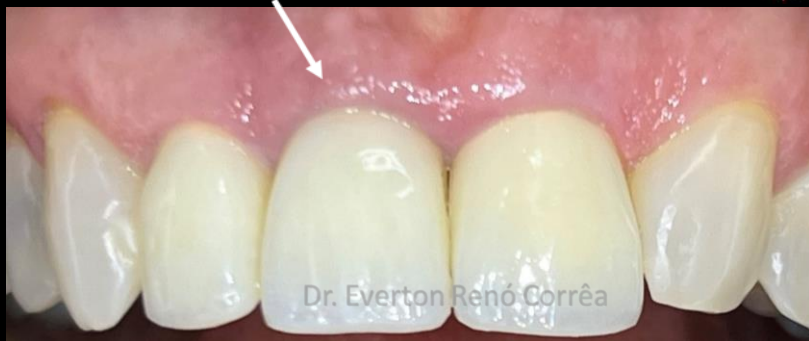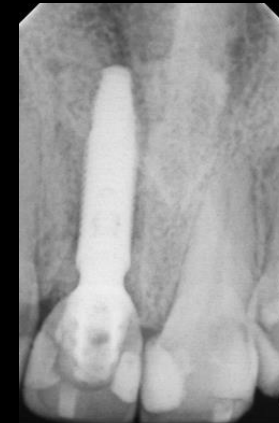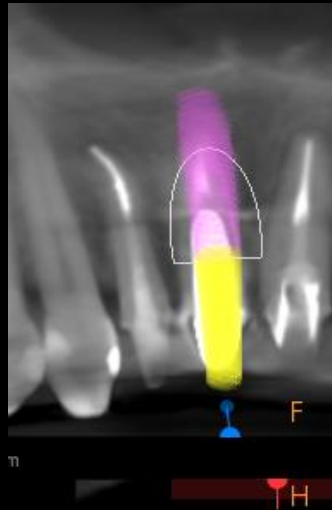



Radiografia do
Enxerto ósseo



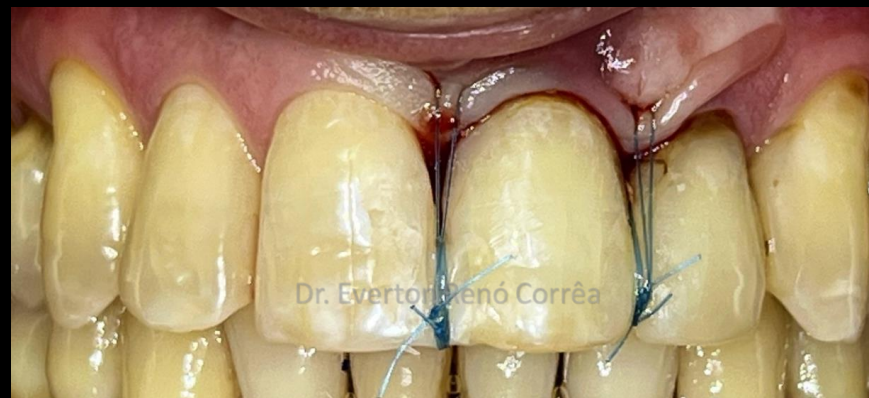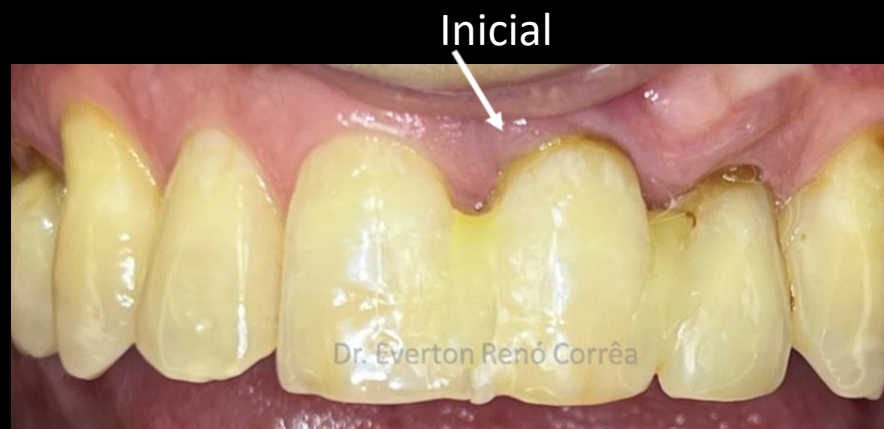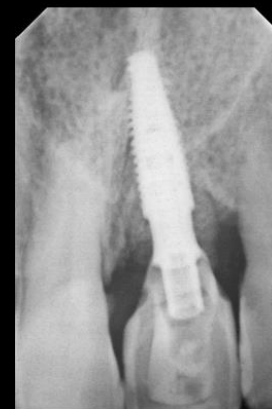
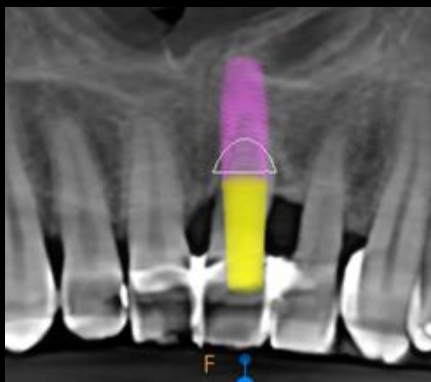
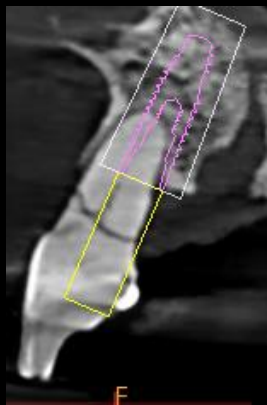
Após período de cicatrização da cirurgia será encaminhado para tratamento reabilitador

Implante região anterior – perda dente por fratura apical – prognóstico desfavorável para manter o dente - foi realizado remoção do dente e cirurgia de implante com provisório sobre o implante no mesmo procedimento



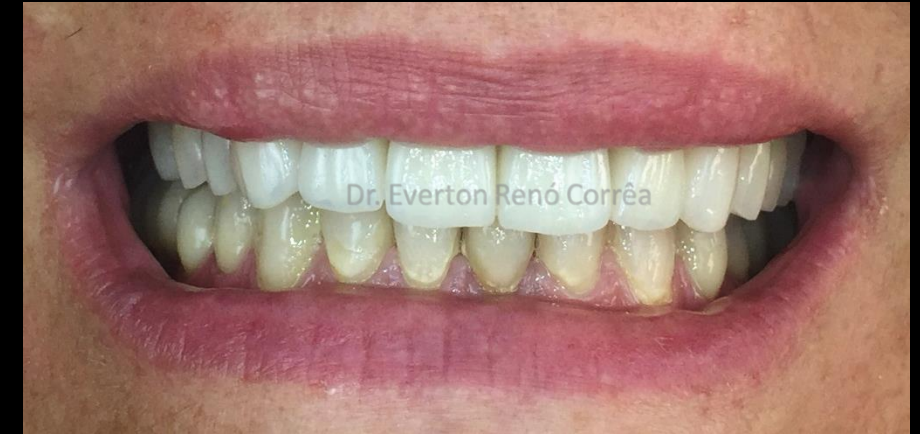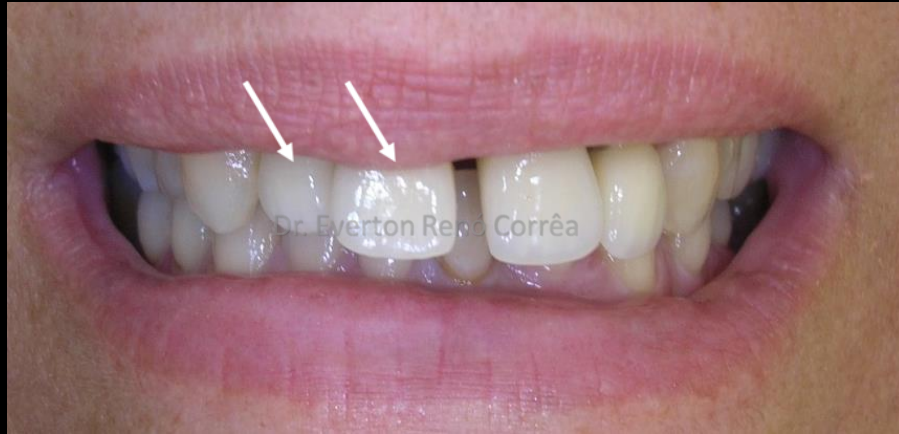Após período de cicatrização da cirurgia será encaminhado para tratamento reabilitador

Implante região anterior – perda dente por fratura – foi realizado remoção do dente e cirurgia de implante com provisório sobre o implante no mesmo procedimento

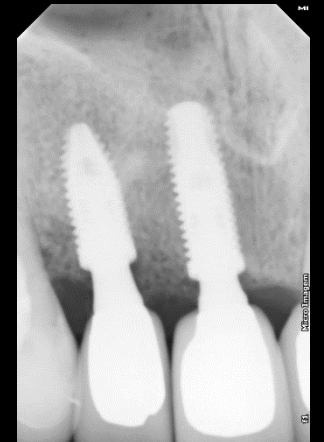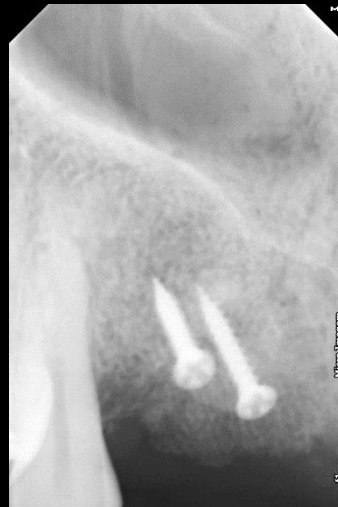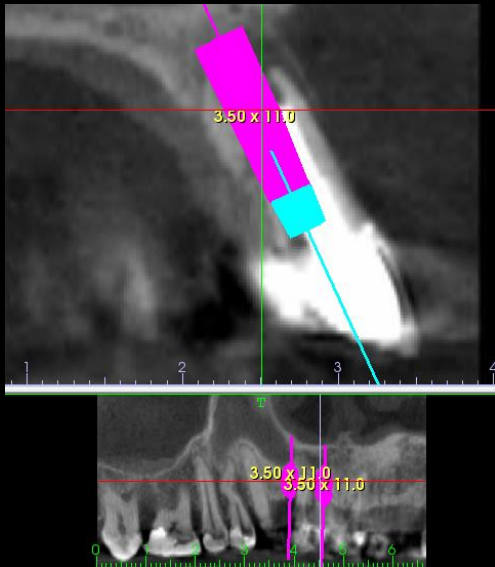


Após período de cicatrização da cirurgia será encaminhado para tratamento reabilitador

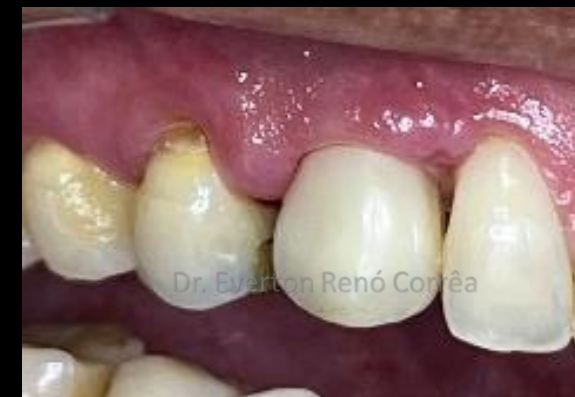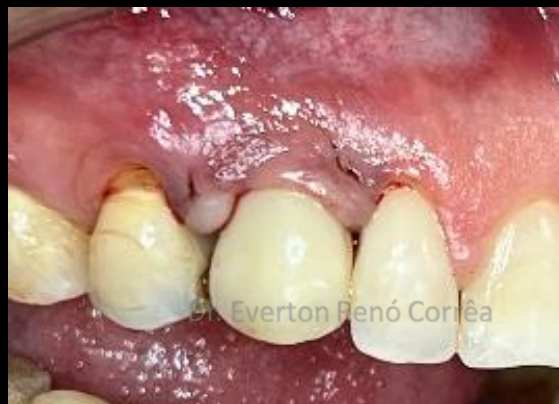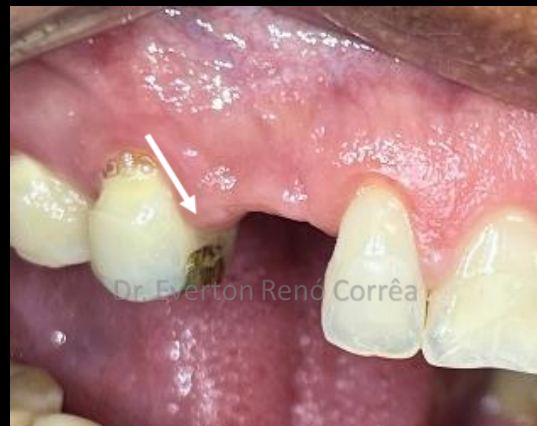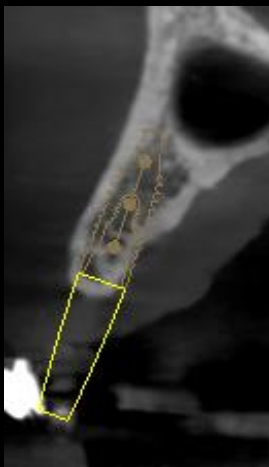
Implante região anterior – perda de 2 dentes por doença periodontal – foi realizado remoção do dente e enxerto ósseo e posteriormente cirurgia de implante osseointegrado



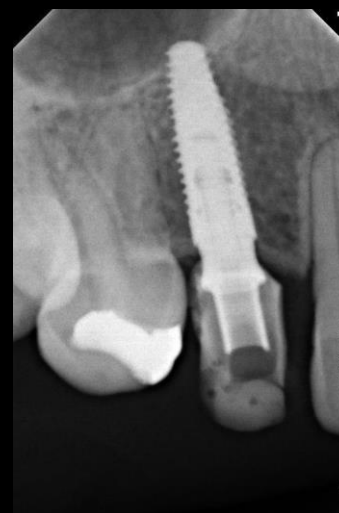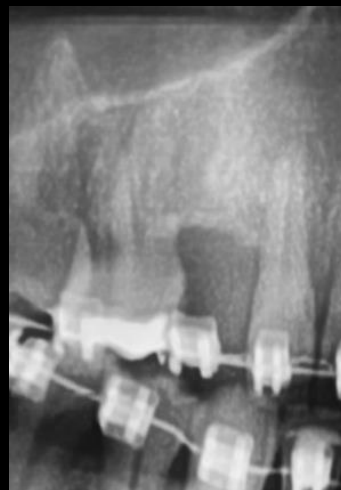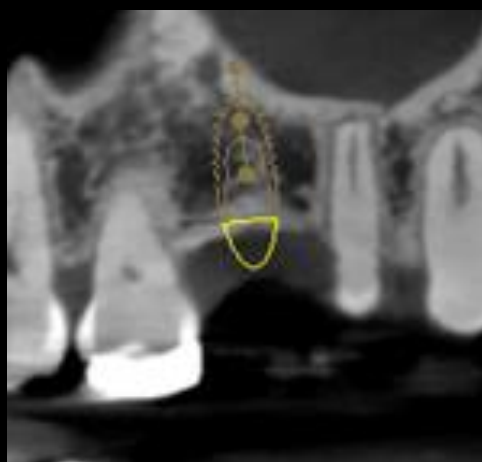
Reabilitação: Dr. Valdir Reis



Implante região anterior – ortodontia para devolver espaço necessário
– cirurgia de implante osseointegrado e provisório sobre o implante

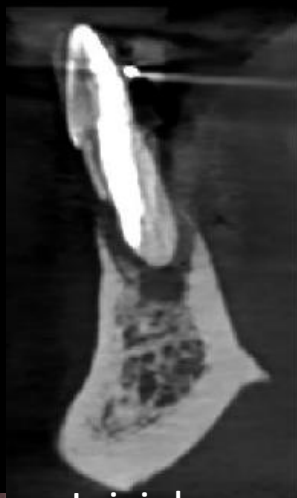

15 dias após a cirurgia

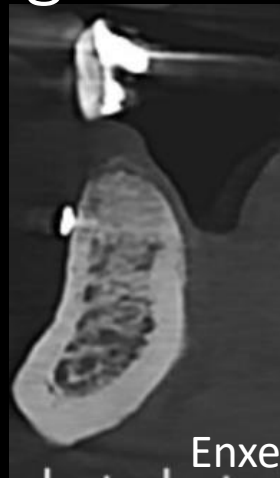


Após período de cicatrização da cirurgia será encaminhado para tratamento reabilitador

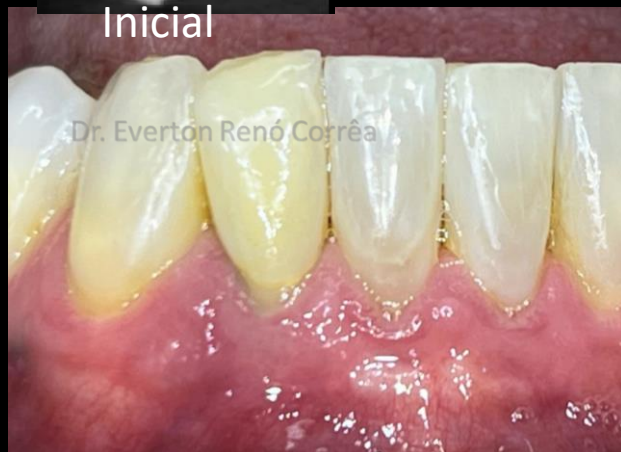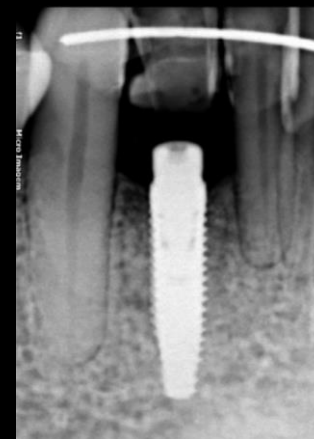
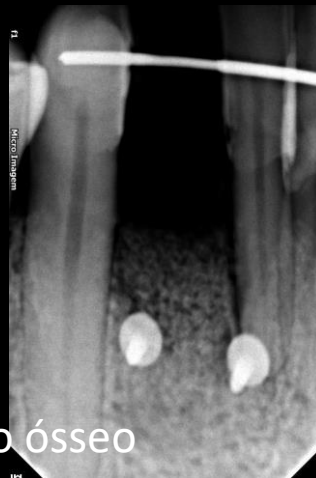Implante região anterior – perda de dente inferior – foi realizado remoção do dente e enxerto ósseo e posteriormente cirurgia de implante osseointegrado



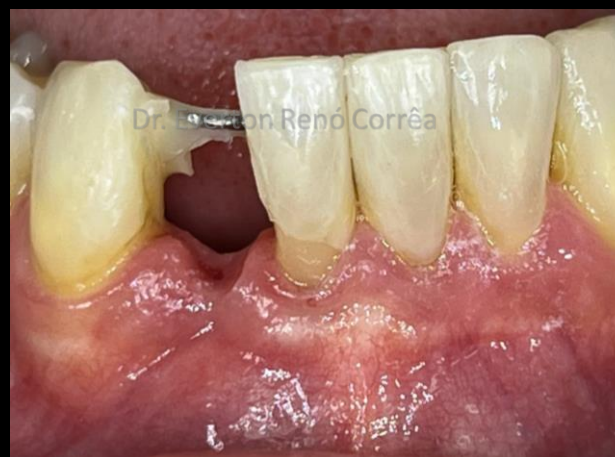Inicial



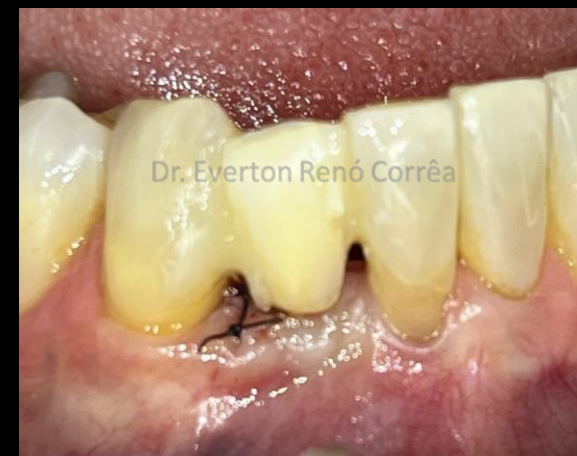Enxerto ósseo



Dr. Everton Renó Corrêa



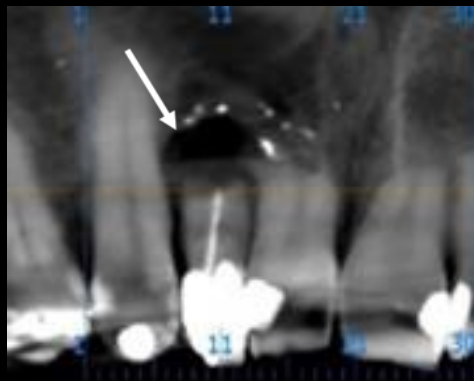
Dr. Everton Renó Corrêa



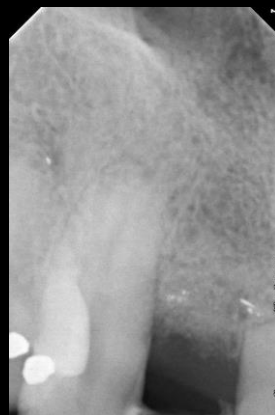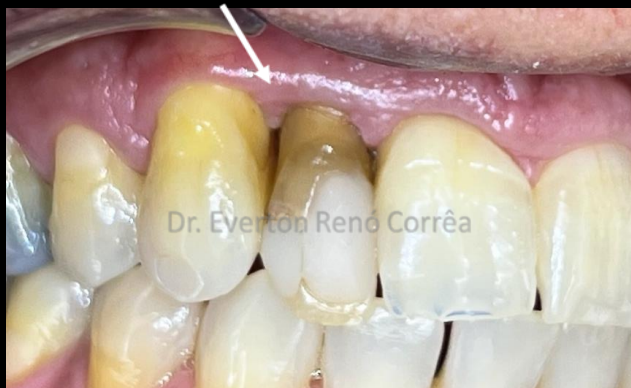Dr. Everton Renó Corrêa

Após período de cicatrização da cirurgia será encaminhado para tratamento reabilitador

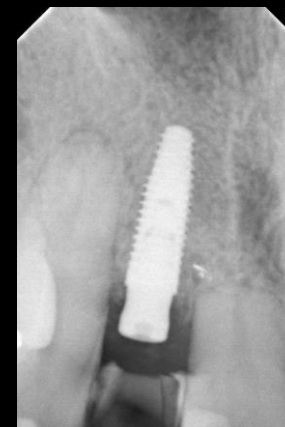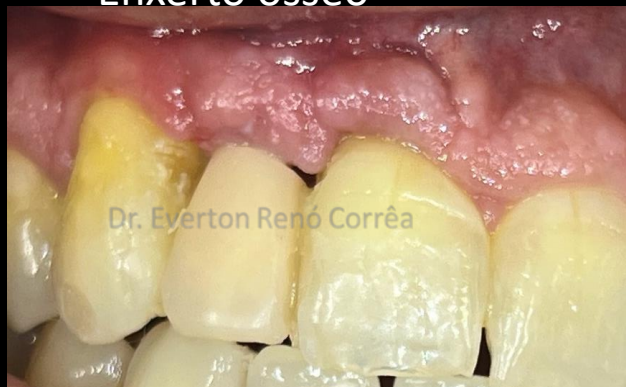Implante região anterior – perda dente anterior - foi realizado remoção do dente e enxerto ósseo e posteriormente cirurgia de implante osseointegrado



Inicial

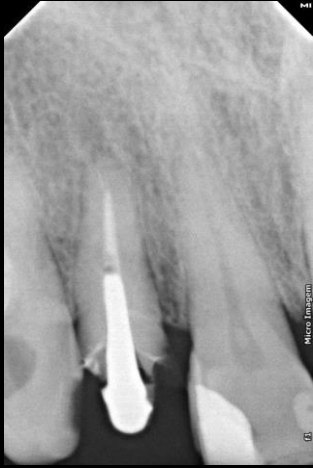

Enxerto ósseo

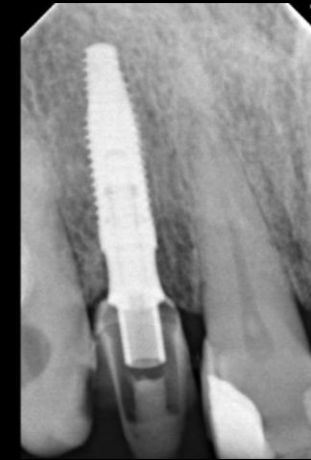
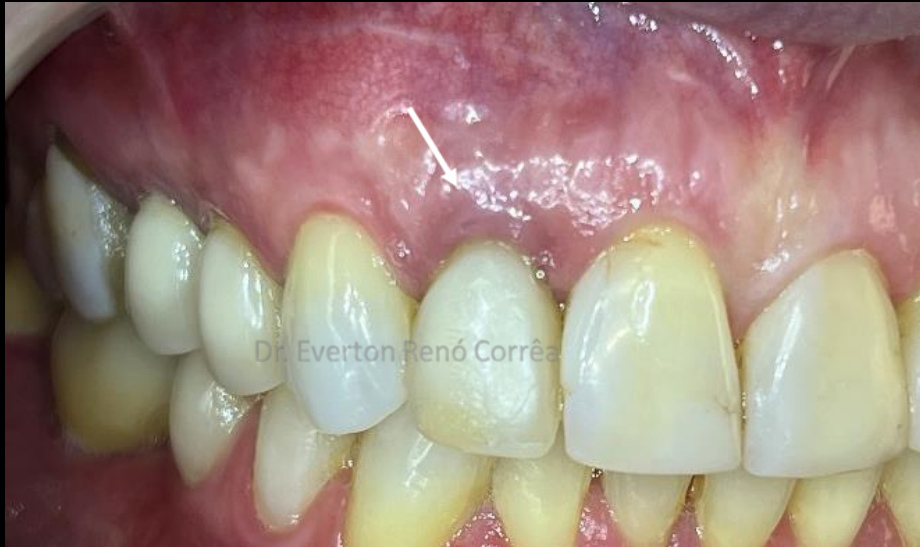
Após período de cicatrização da cirurgia será encaminhado para tratamento reabilitador

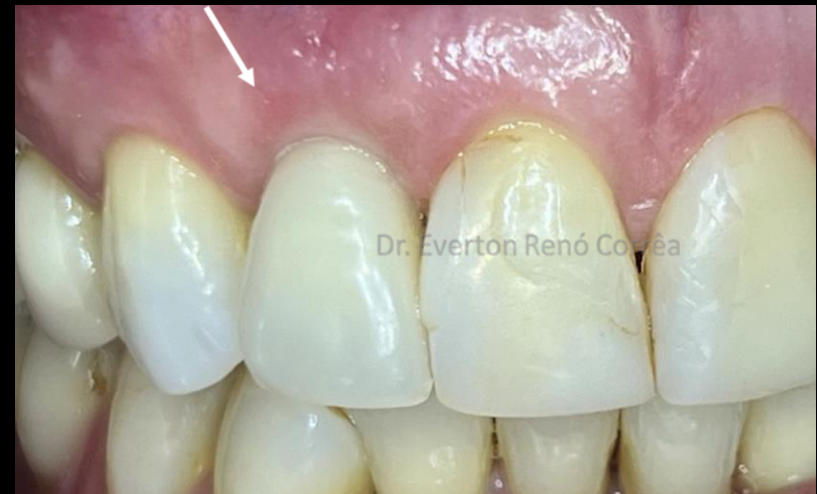Implante região anterior – perda do dente por fratura – foi realizado remoção do dente fraturado e cirurgia de implante com provisório sobre o implante no mesmo procedimento



Inicial

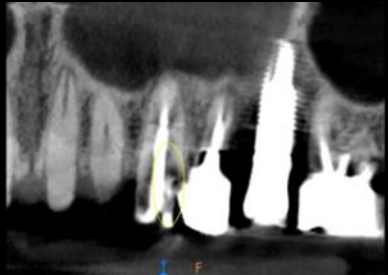

30 dias após a cirurgia

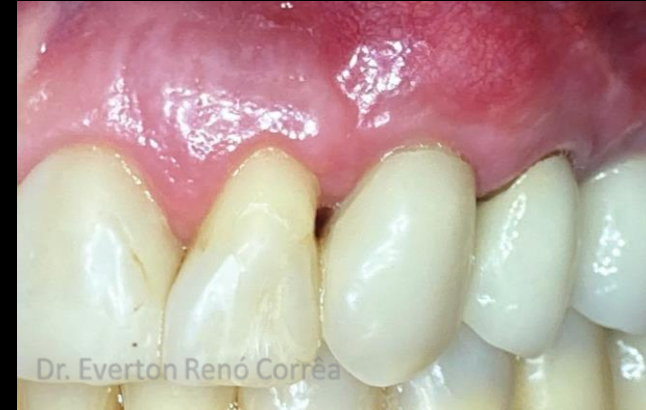
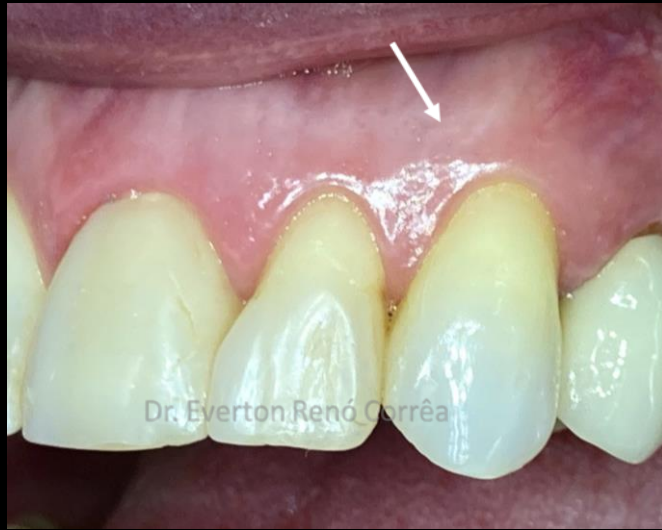
Após período de cicatrização da cirurgia será encaminhado para tratamento reabilitador

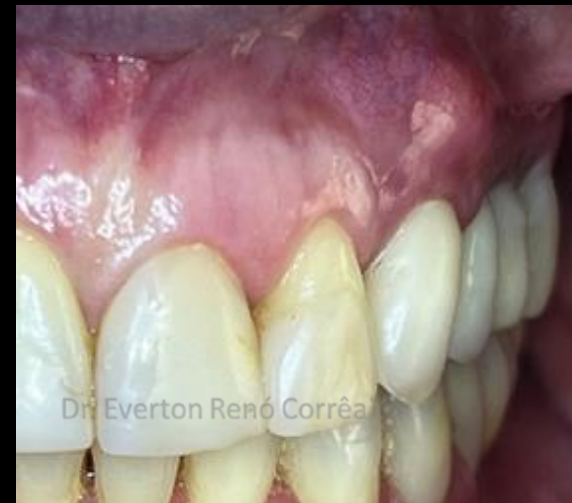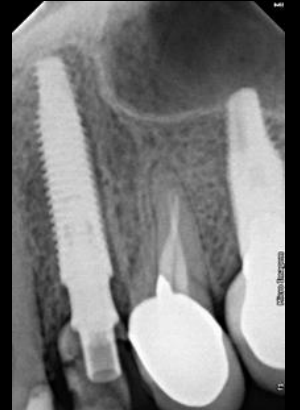Implante região anterior – perda de dente superior – foi realizado remoção do dente e implante osseointegrado com provisório no mesmo procedimento



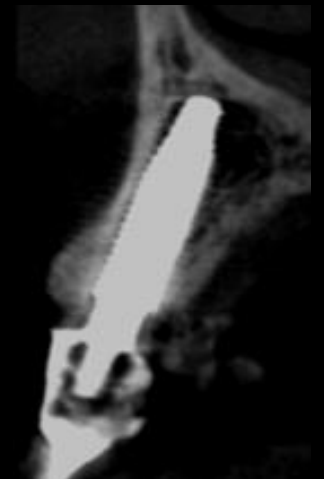Inicial



30 dias da cirurgia

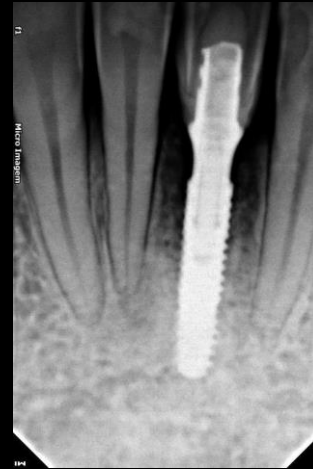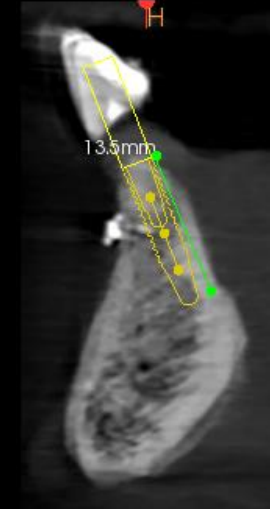

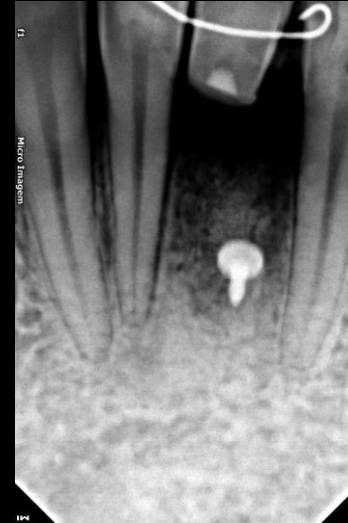
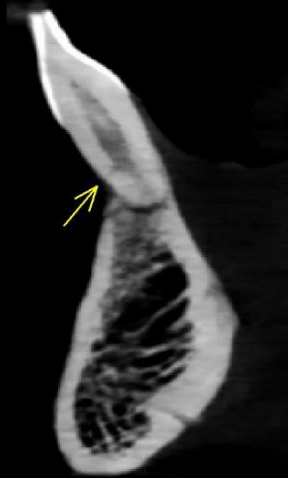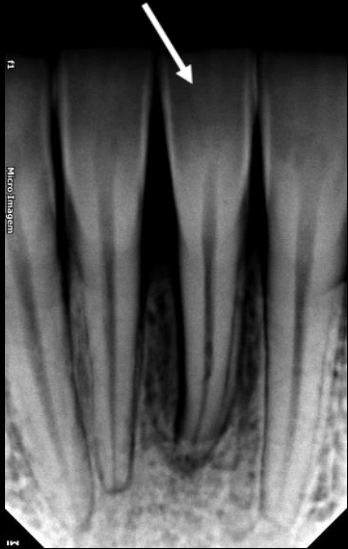90 dias da cirurgia



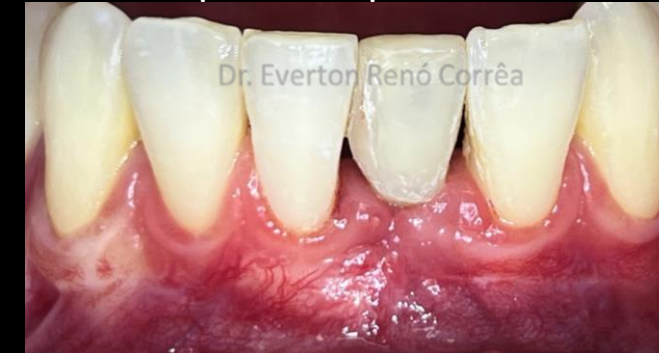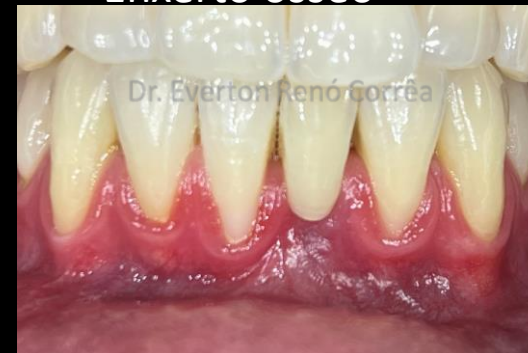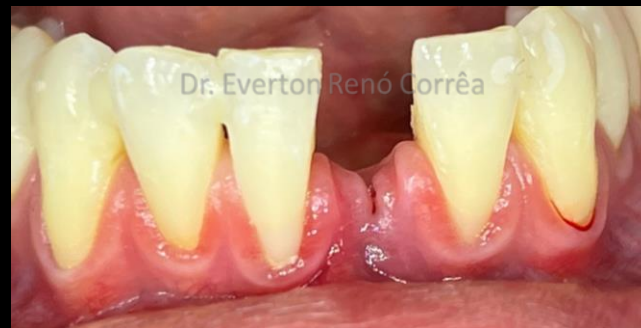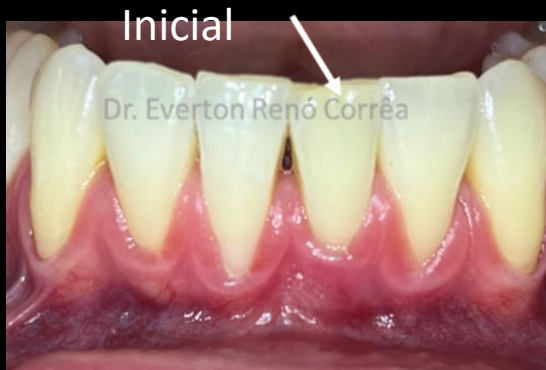Após período de cicatrização da cirurgia será encaminhado para tratamento reabilitador

Perda de dente anterior por trauma – foi realizado a remoção do dente fraturado, enxerto ósseo e após 6 meses cirurgia de implante osseointegrado com o provisório sobre o implante



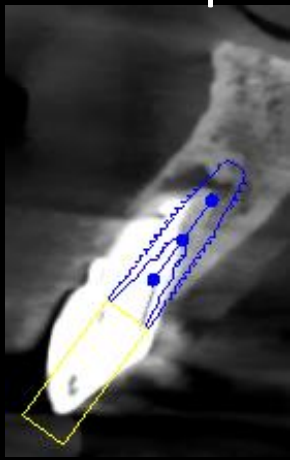
Enxerto ósseo

Implante + provisório

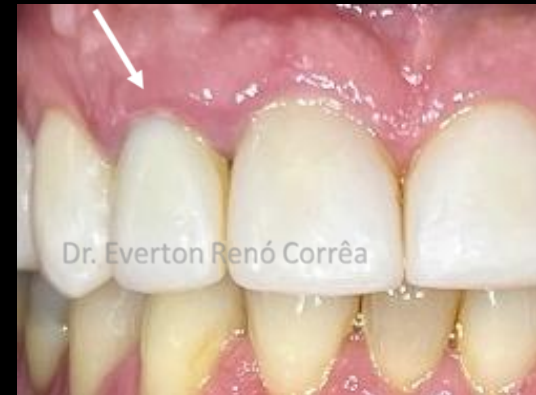
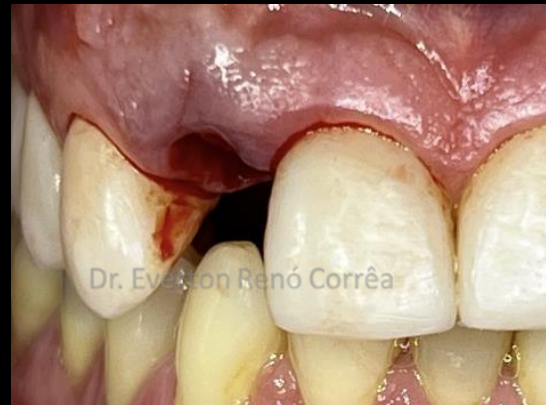
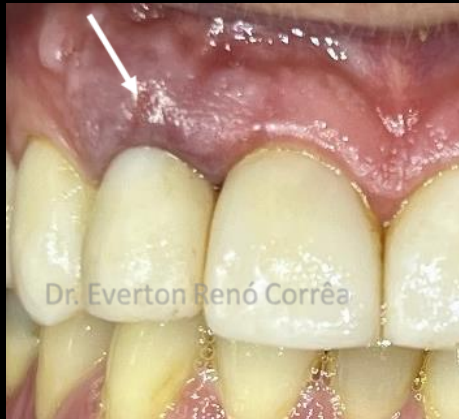Após período de cicatrização da cirurgia será encaminhado para tratamento reabilitador

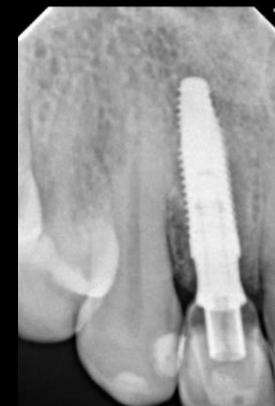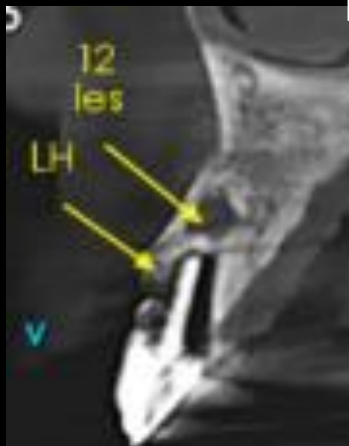
Implante região anterior – perda do dente por fratura - foi realizado remoção do dente e cirurgia de implante com provisório no mesmo procedimento



inicial

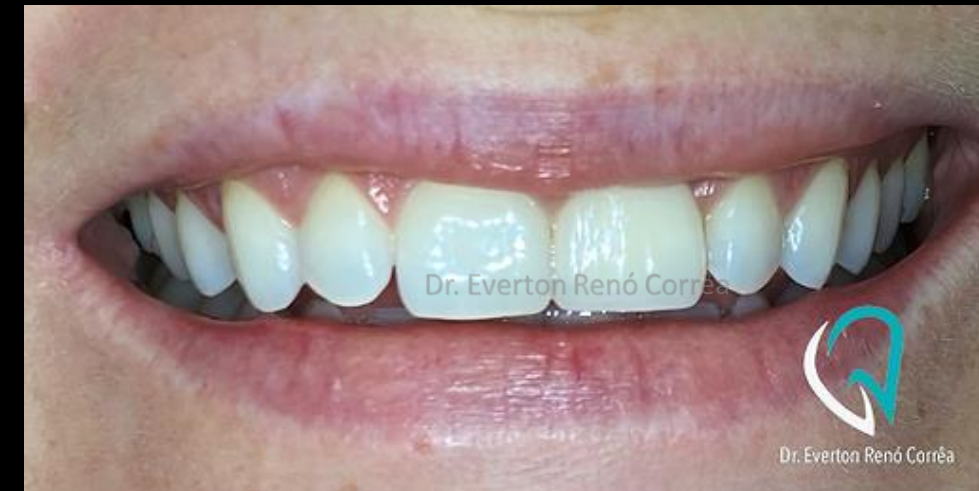
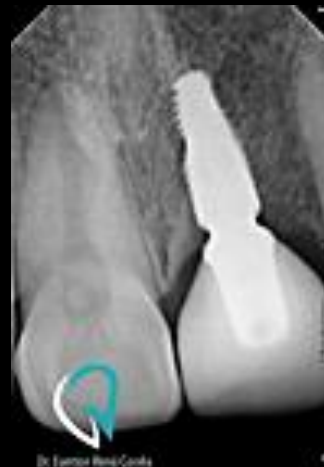
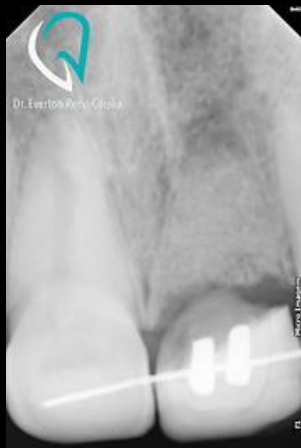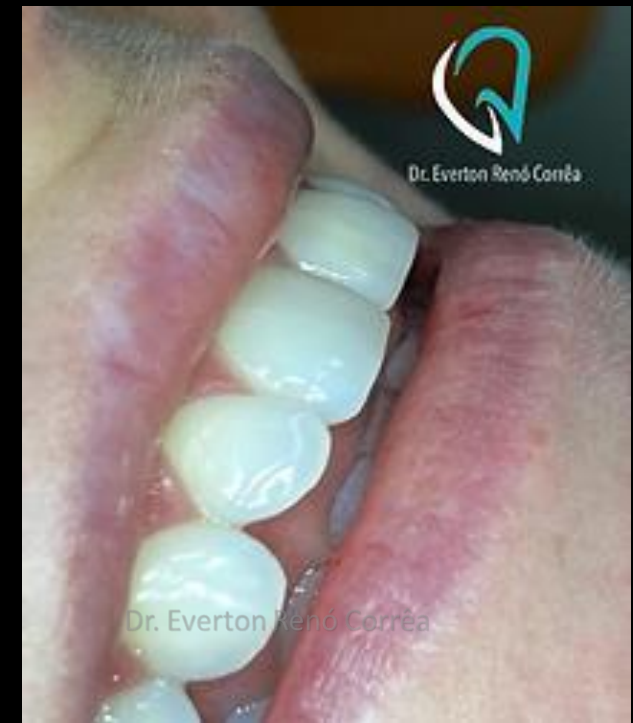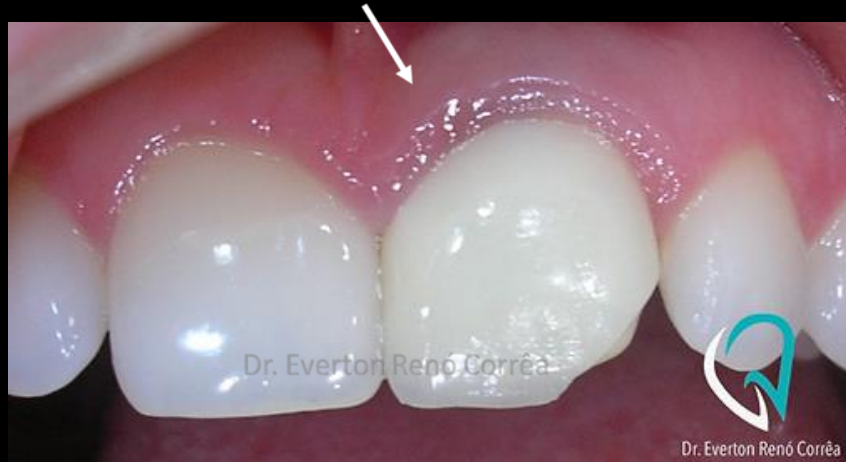Controle de 1 mês



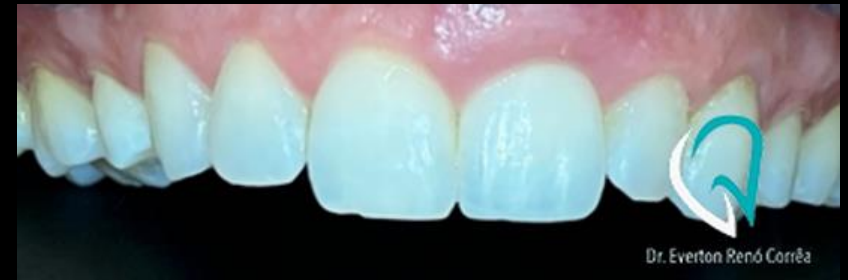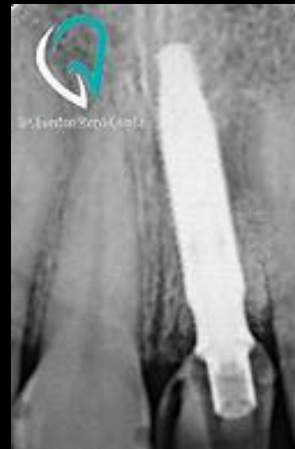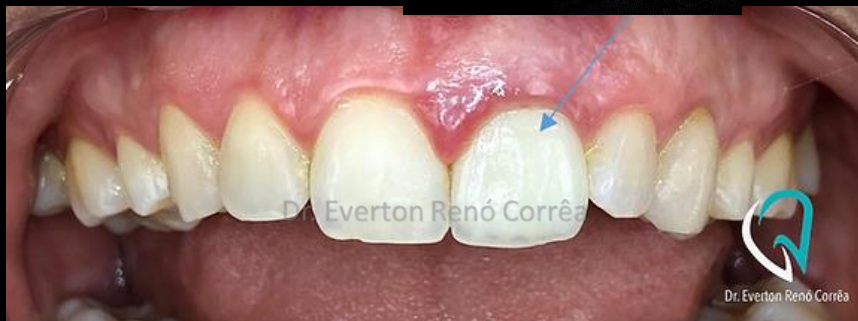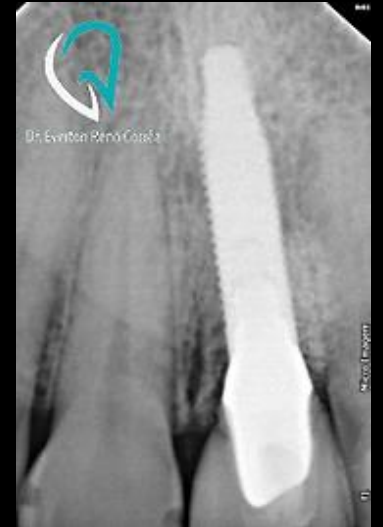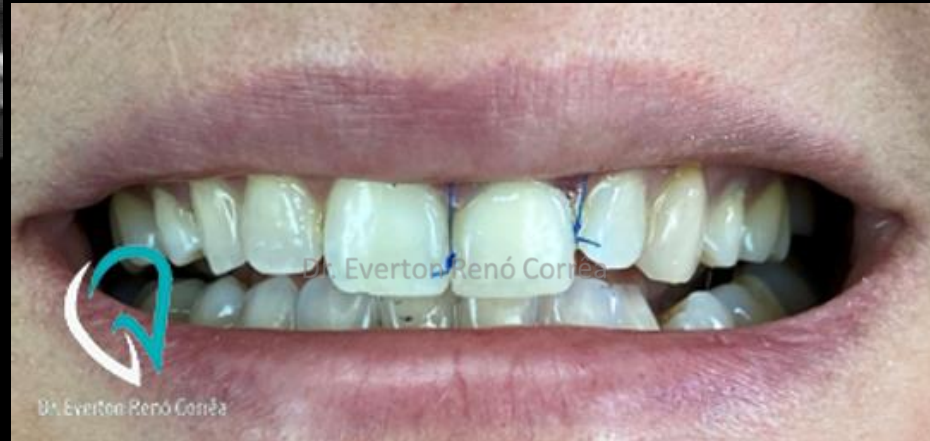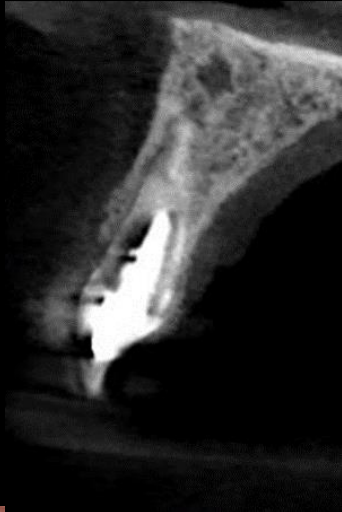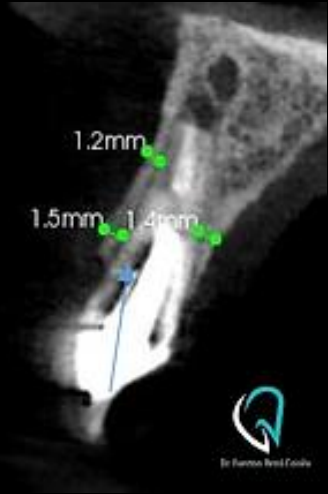
Após período de cicatrização da cirurgia será encaminhado para tratamento reabilitador

Dentes anterior fraturado por trauma . Foi removido o elemento fraturado e realizado enxerto ósseo.
Após 6 meses foi realizado o implante osseointegrado



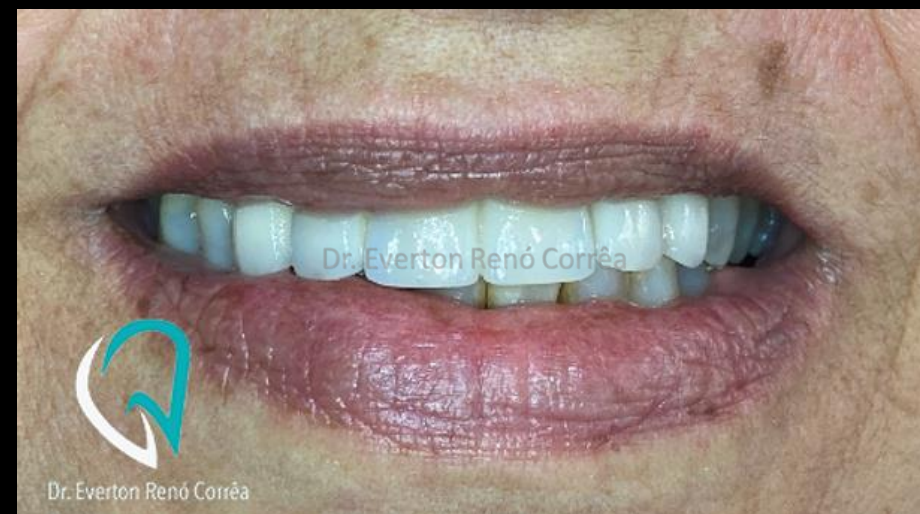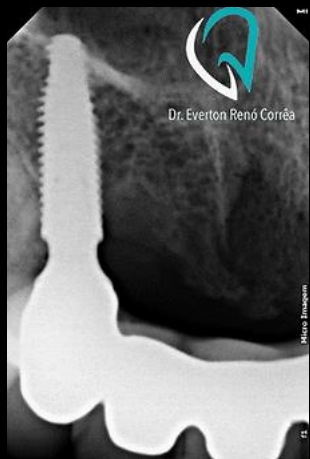
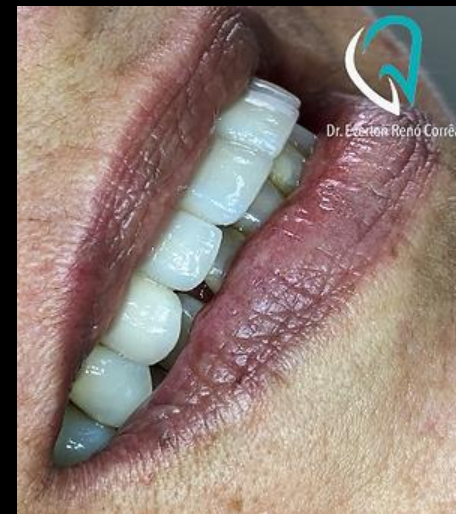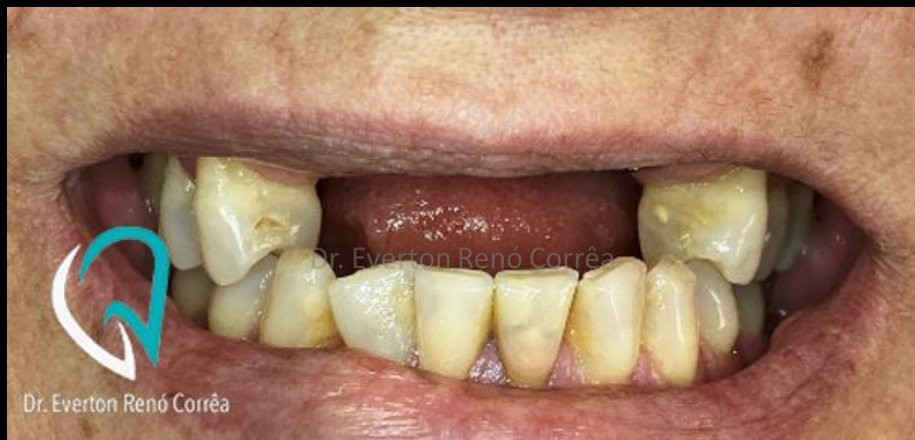Reabilitação: Dr. Jorge Augusto

Dente anterior fraturado – foi removido o elemento fraturado e na mesma cirurgia foi realizado o implante e um provisório sobre o implante



Reabilitação Dr. Jorge Augusto

Perda de prótese anterior com 6 elementos ancorada em 2 dentes caninos – foi realizado 2 implantes nas extremidades devolvendo a estética e função



Reabilitação – Dr. Luciano Araújo