

Cirurgia de implante osseointegrado

Tipo Protocolo
Superiores E Inferiores

As cirurgias de implantes osseointegrados devolvem ao paciente a função, estética e auto-estima.

Nestes casos abaixo de protocolos sobre implantes, são várias as indicações:

- perda de todos os dentes,
- prognóstico desfavorável para manter os dentes,
- paciente que já usa uma prótese mas sente desconfortável,
- próteses que não param na boca ou machucam ao mastigar

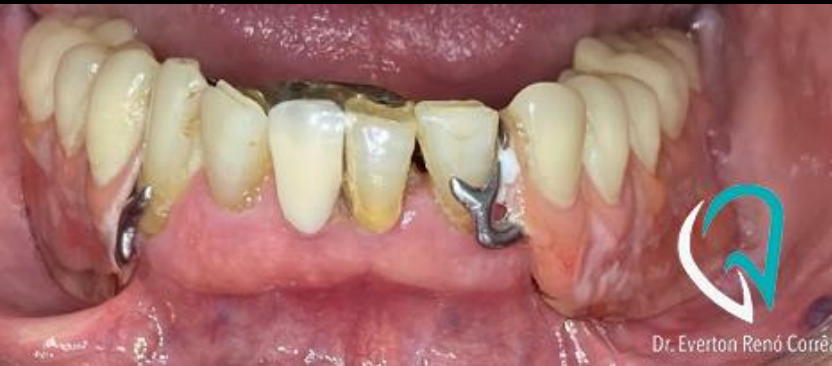Apresento a seguir alguns casos clínicos que as fases cirúrgicas de enxerto e as cirurgias de implantes foram realizadas por mim.

O tratamento reabilitador – confecção da prótese sobre os implantes foram realizados por outros profissionais parceiros que são especialista nessa especialidade.

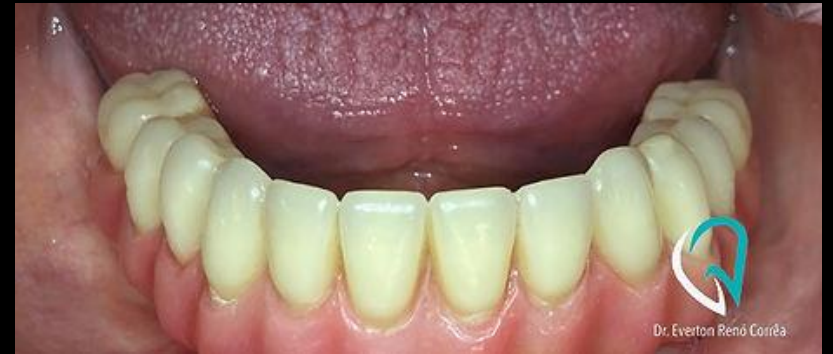Durantes esses anos na minha especialidade já realizei mais de 3500 implantes, mas mesmo assim busco o aprimoramento com estudo, congressos, cursos para praticarmos técnicas mais eficazes e com melhores resultados.

Juntamente com isso contamos com equipamentos, implantes, biomateriais mais atuais e com mais estudos para praticarmos uma odontologia de excelência.

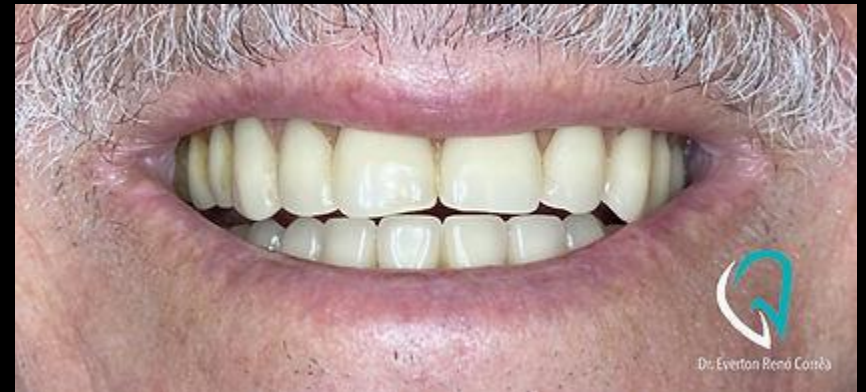Cirurgia de
remoção de dentes
inferiores e
colocação de 4
implantes
osseointegrados.
Devolvendo saúde e
autoestima ao
paciente



Inicial

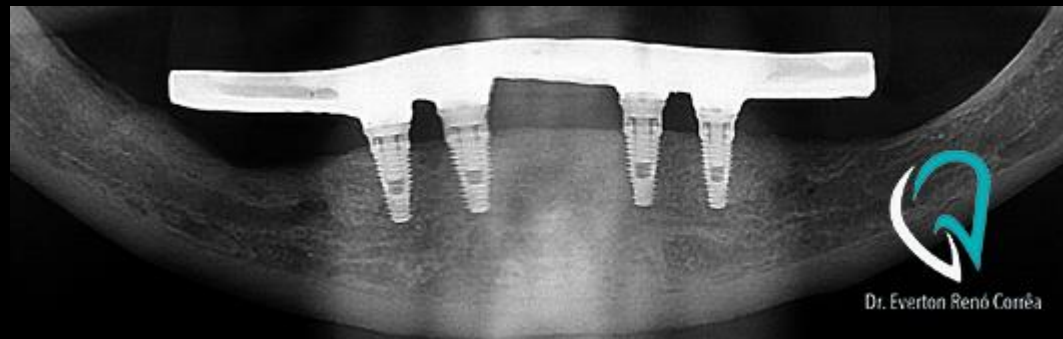


Tratamento finalizado

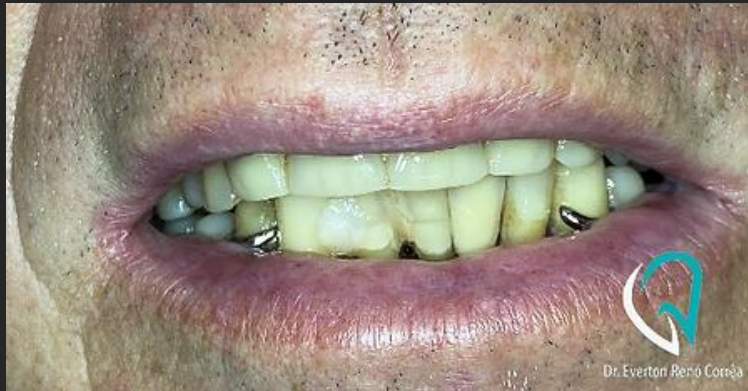

Reabilitação: Dr. Valdir Reis

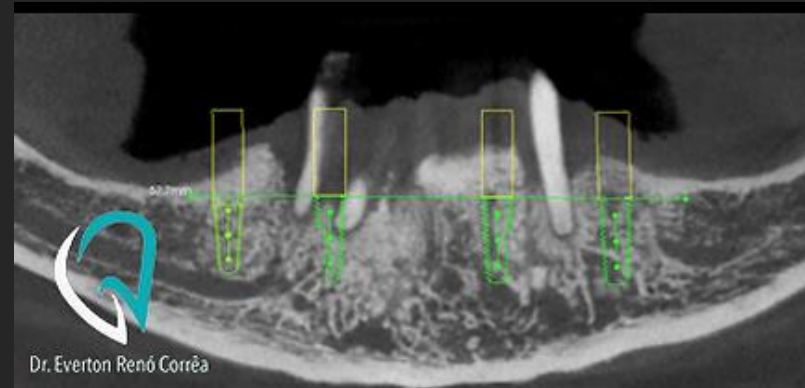
Prótese finalizada 72 horas após a cirurgia



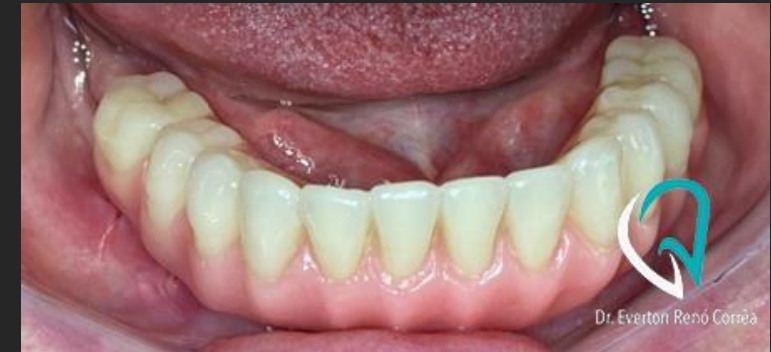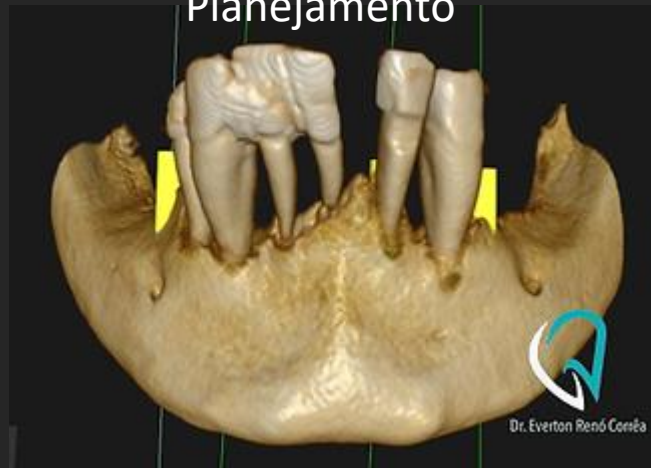Cirurgia de remoção de dentes inferiores e colocação de 4 implantes osseointegrados. Devolvendo saúde, estética, função e autoestima ao paciente.



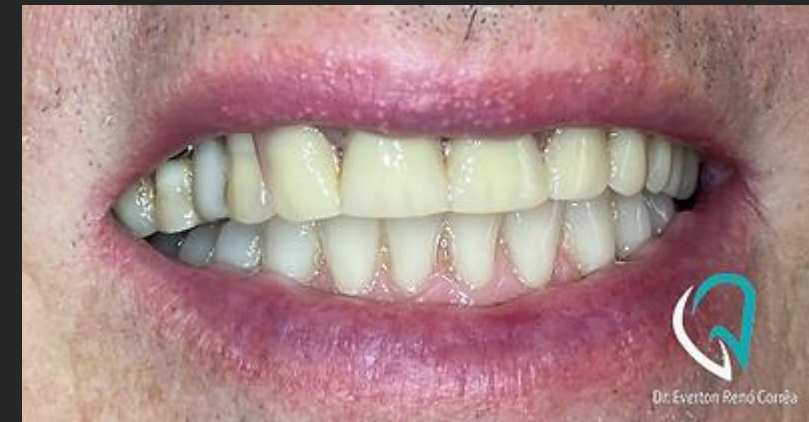Inicial



Planejamento

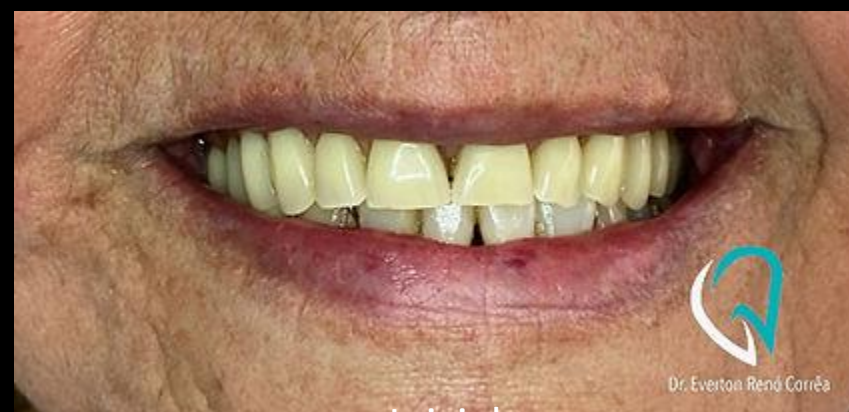

Tratamento finalizado

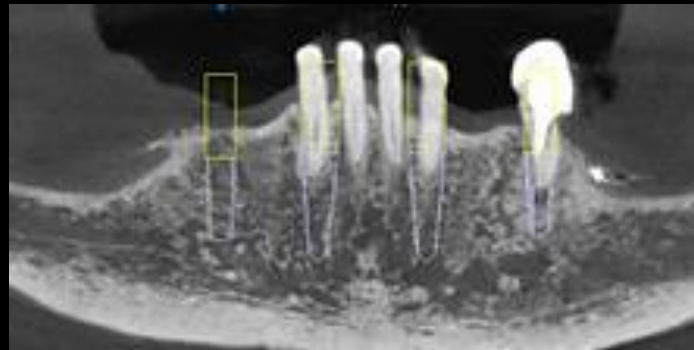
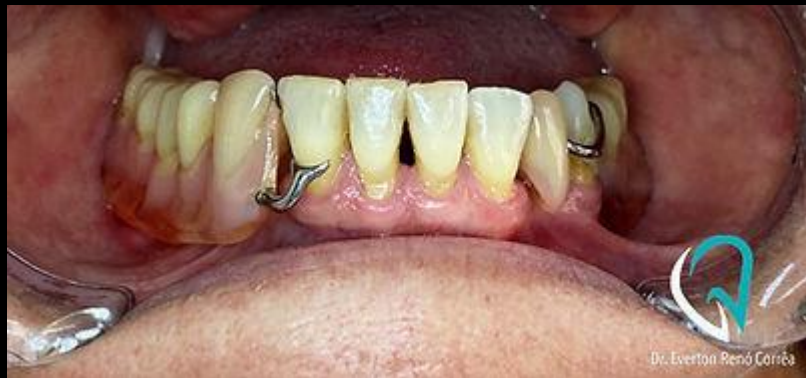

Reabilitação – Dr. Denis Miranda -
prótese finalizada em 72 horas

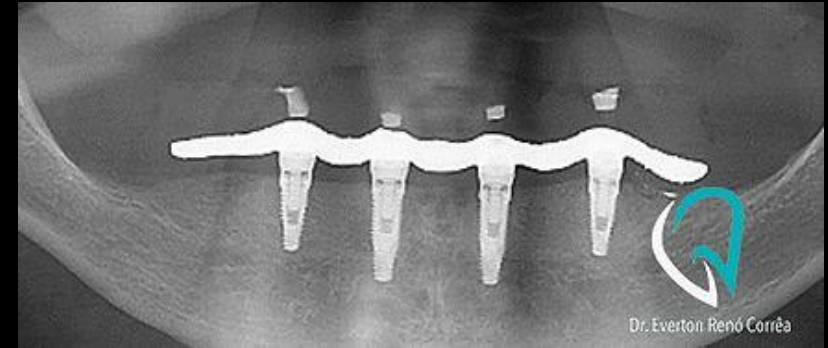
Tratamento com implantes osseointegrados arcada inferior, removendo dentes com prognóstico desfavorável a manutenção. Devolvendo estética e função para a paciente .



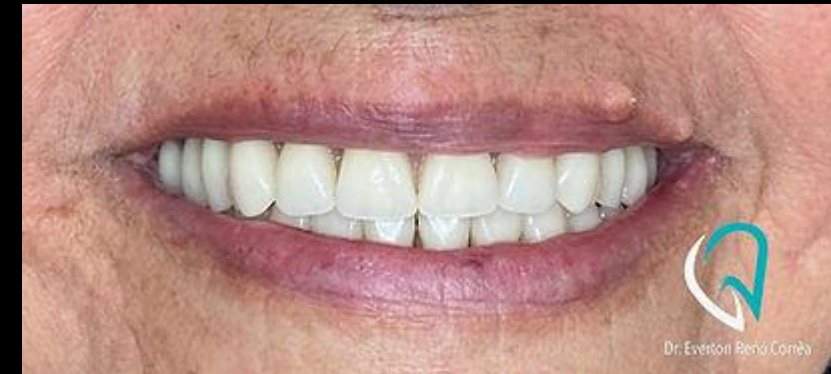Inicial



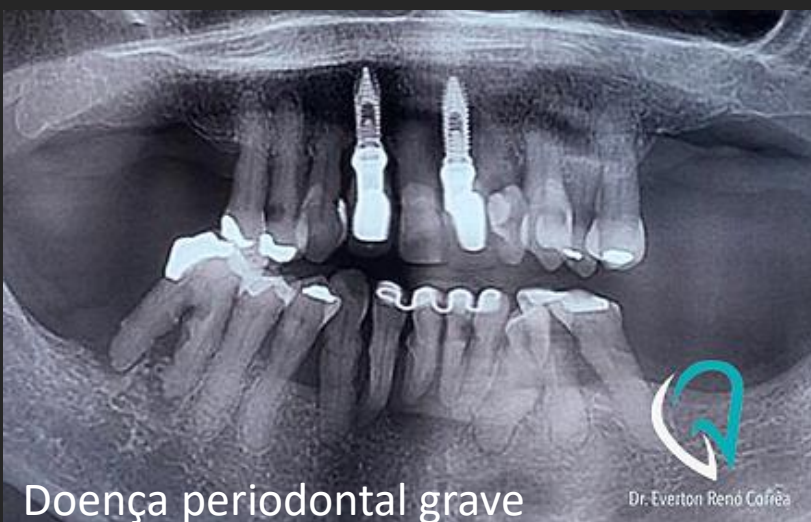Planejamento



Radiografia após a finalização do tratamento



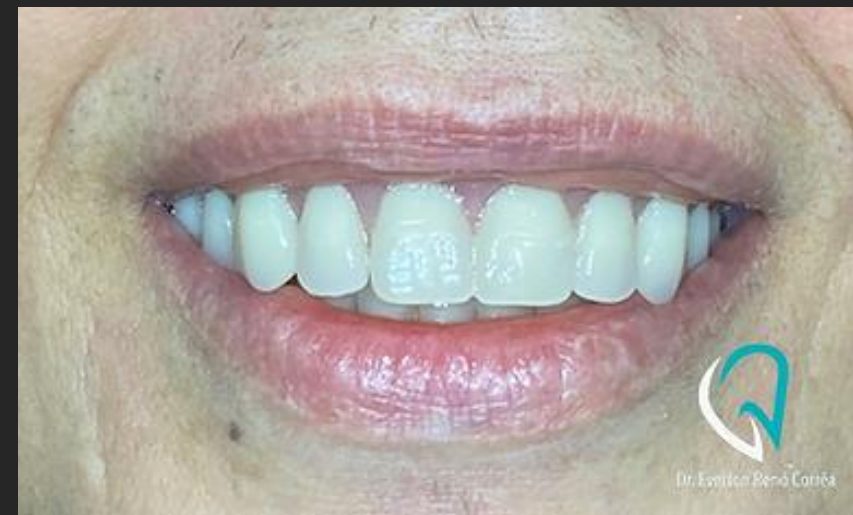Dr. Jorge Augusto
Prótese finalizada 72 horas após a cirurgia



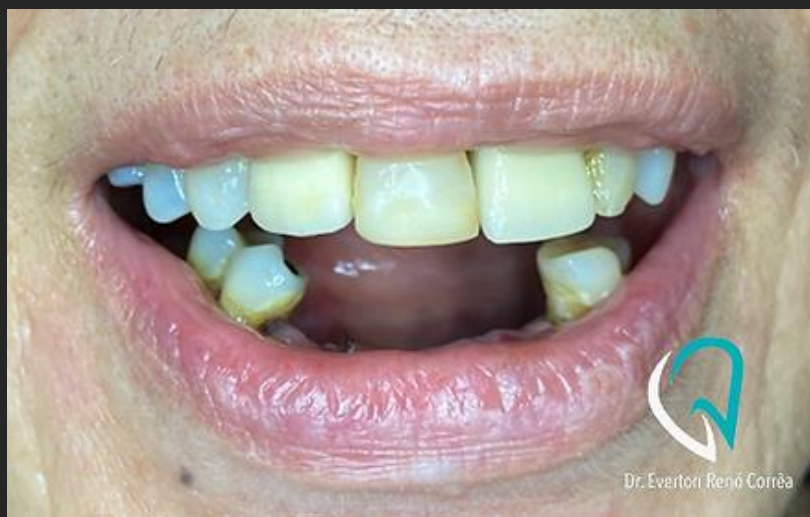Doença periodontal grave

Inicial

Procedimento cirúrgico de remoção de todos os elementos. Foi realizado uma prótese sobre 4 implantes na região inferior e uma prótese total (dentadura) na parte superior.

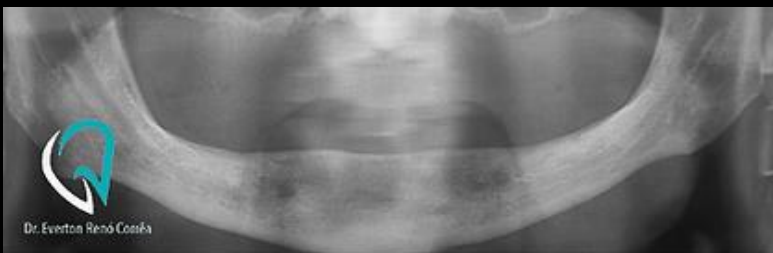


Tratamento finalizado

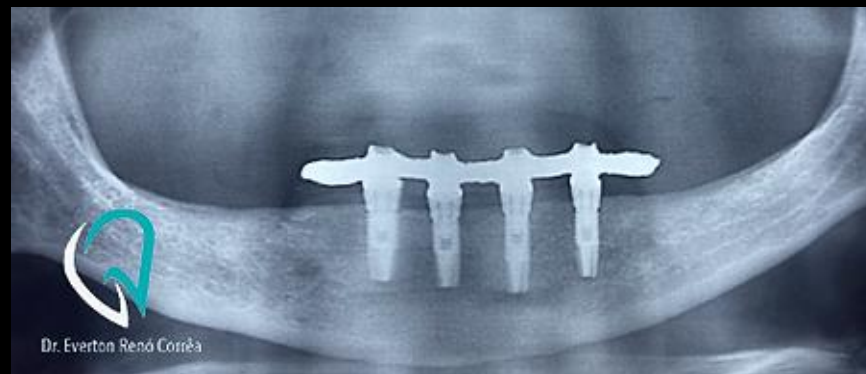
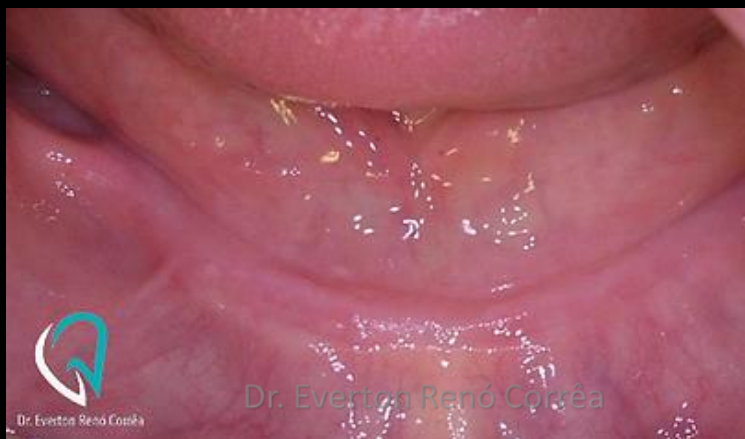
Reabilitação : Dr. Laerte Pereira

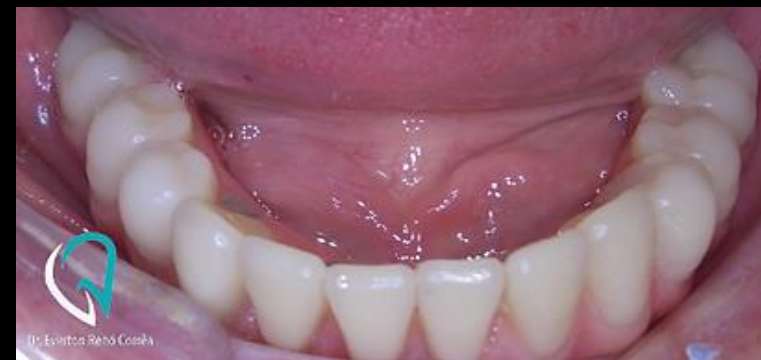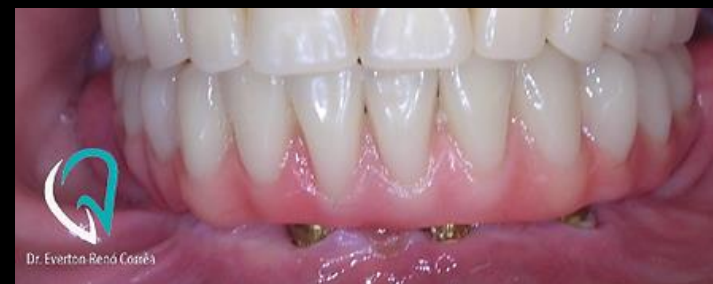Paciente já sem os dentes a bastante tempo.
Foi realizada cirurgia de 4 implantes para confecção de
uma prótese sobre os implantes (protocolo)



Inicial

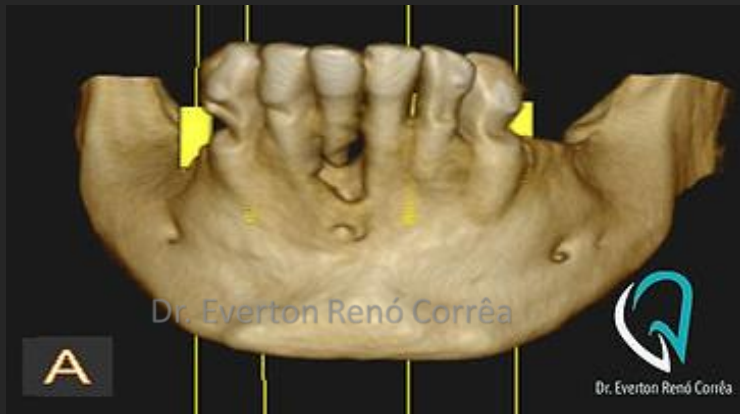

Radiografia após tratamento finalizado

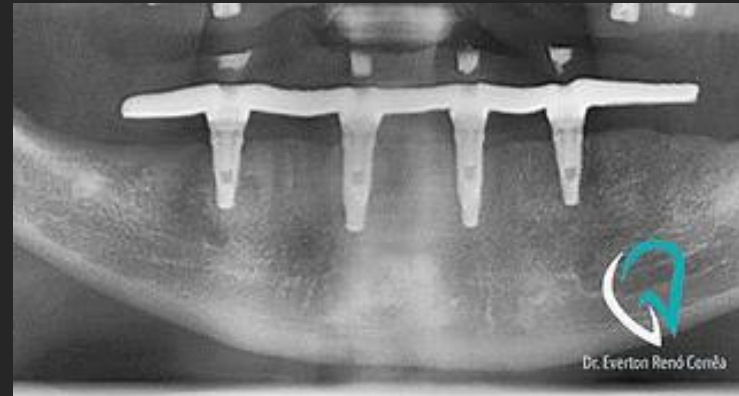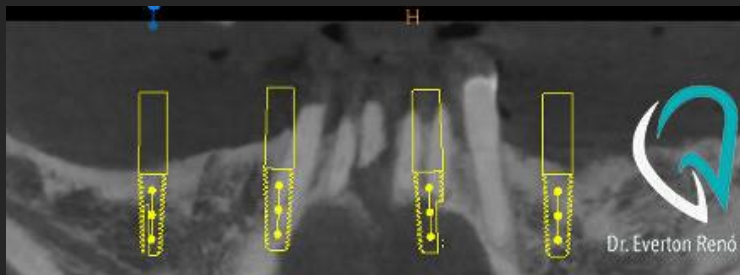


A prótese foi finalizada em 48 horas
(tratamento reabilitador realizado
pelo dr. Denis Miranda).

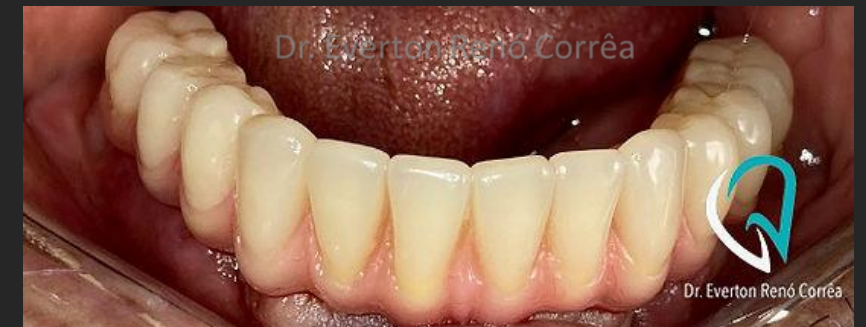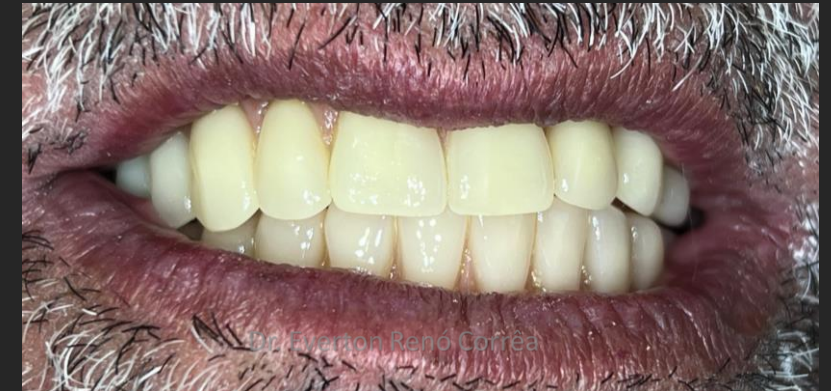Tratamento com implantes osseointegrados arcada inferior,
removendo dentes com prognóstico desfavorável a manutenção.
Devolvendo estética e função para a paciente.



Inicial e planejamento

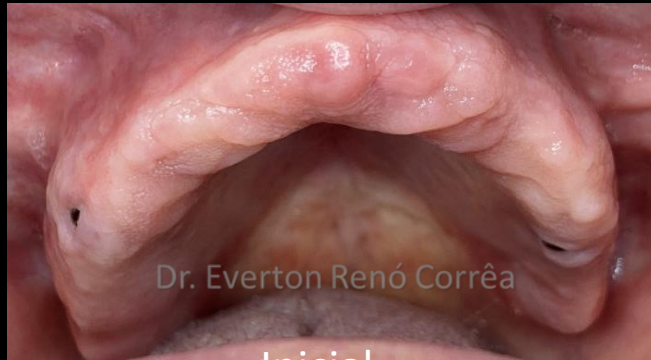

Radiografia após
tratamento finalizado.

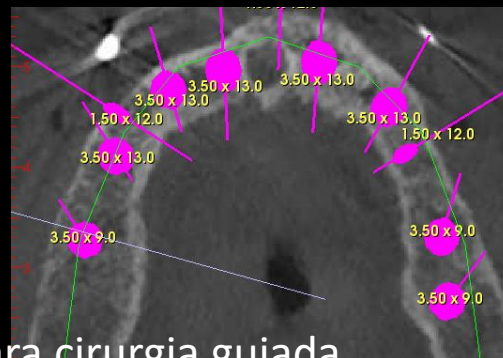
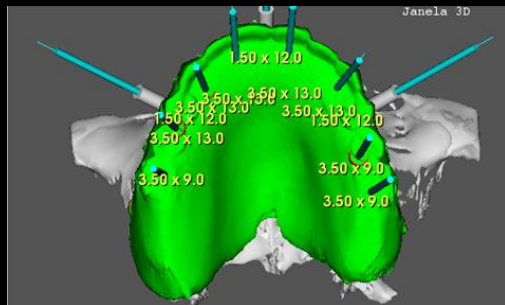
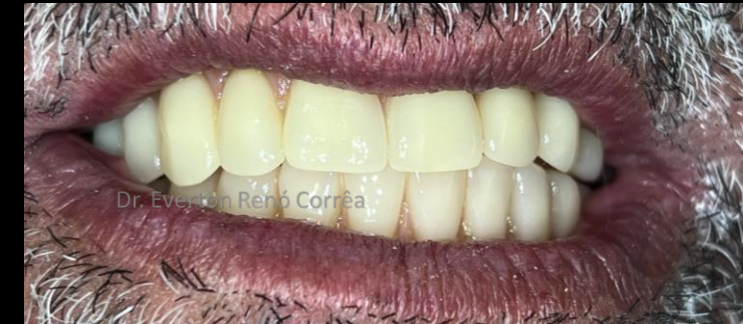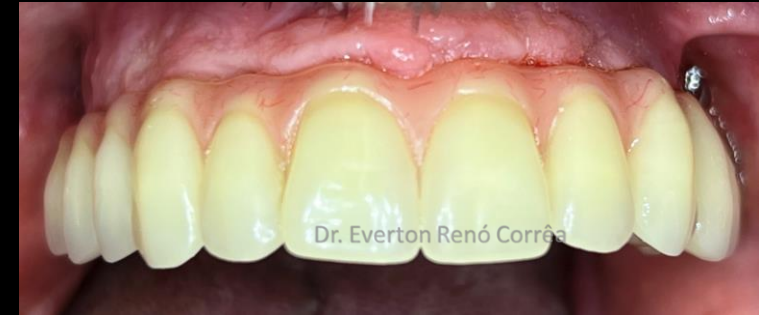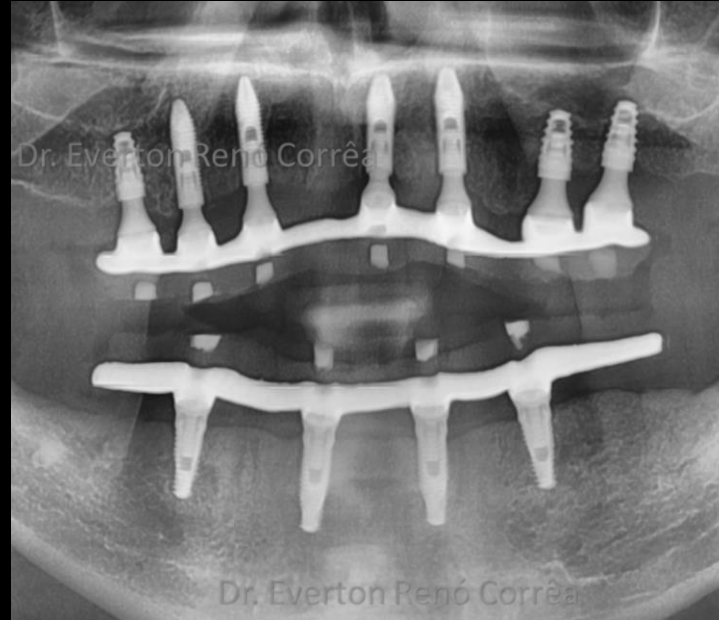


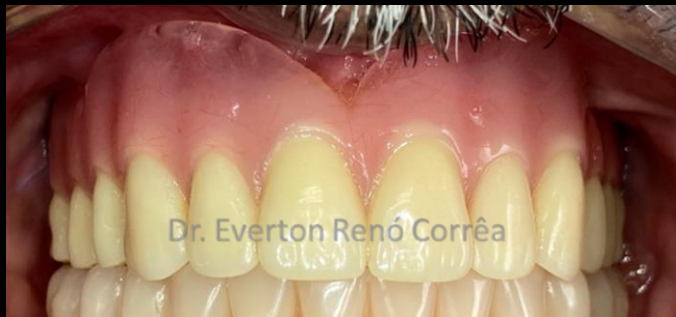Reabilitação: Dr. Laerte Pereira

Caso clínico de implantes superiores realizados com cirurgia guiada para posterior reabilitação de prótese sobre implantes



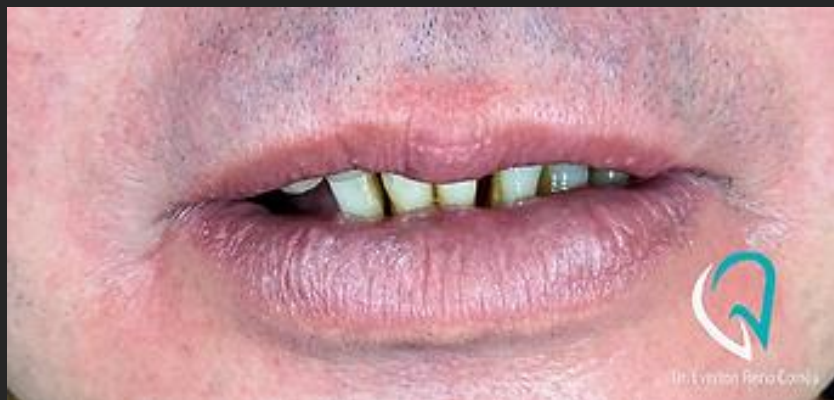Inicial



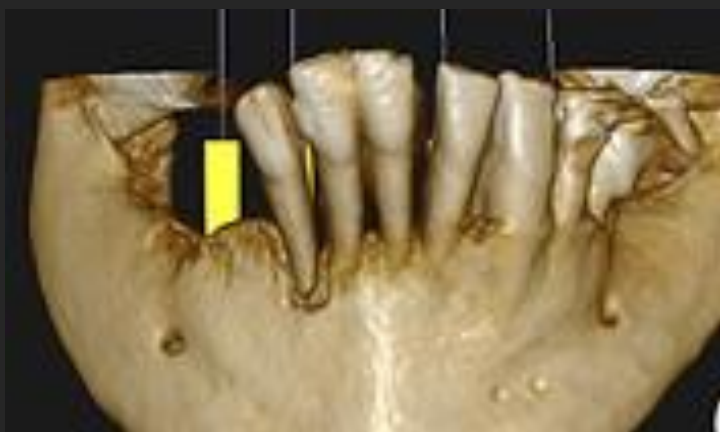
Planejamento para cirurgia guiada

Radiografia após tratamento finalizado

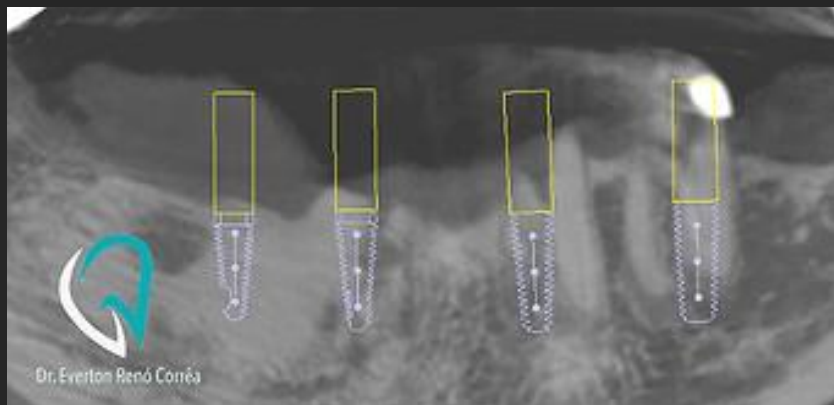
Reabilitação: Dr. Laerte Pereira



Inicial

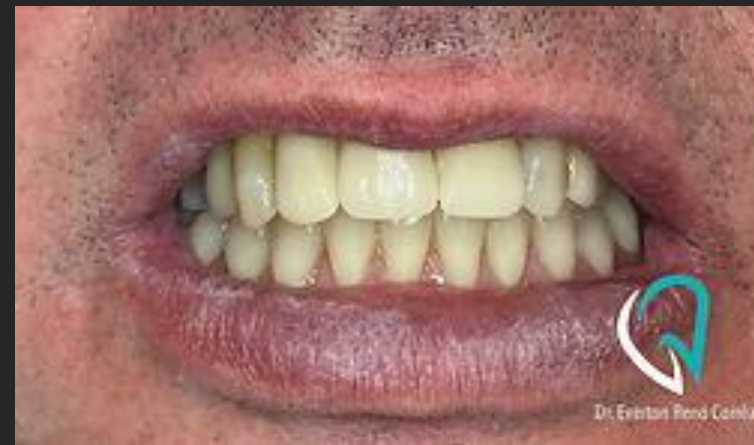

Planejamento

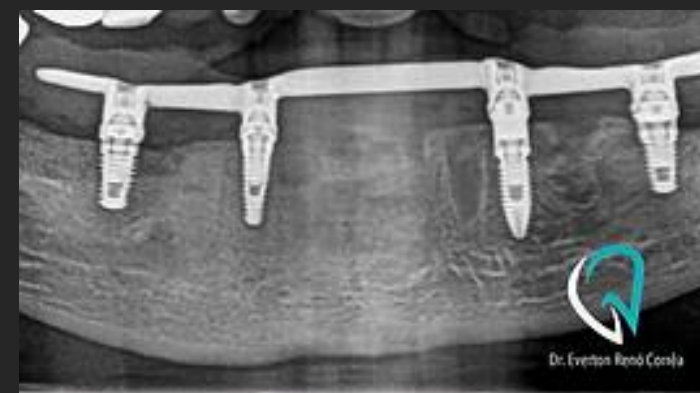
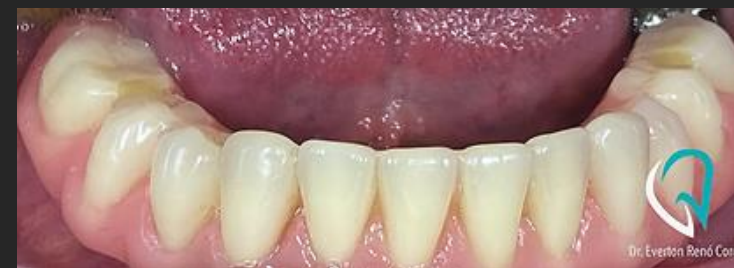

Cirurgia de
remoção de
dentes inferiores
e colocação de 4
implantes
osseointegrados.

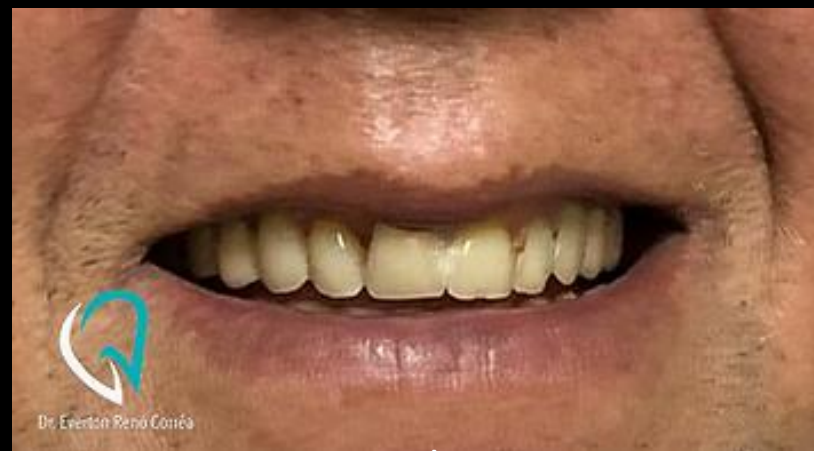Devolvendo
saúde, função e
autoestima ao
paciente



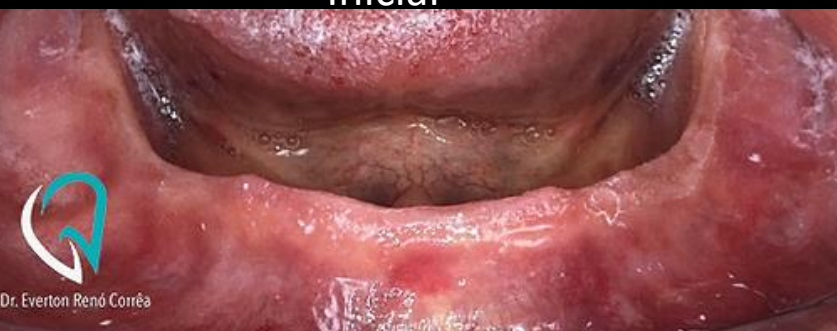Reabilitação: Dr. Denis Miranda



Radiografia após
tratamento finalizado

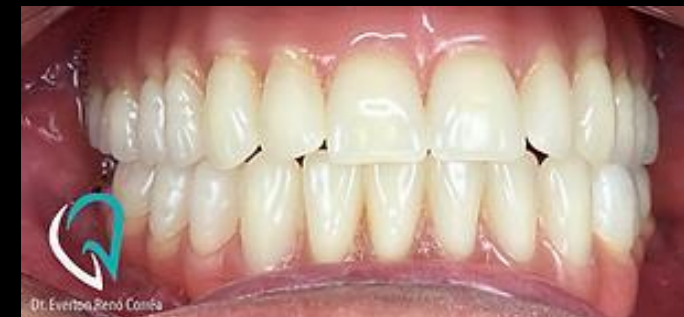

Inicial

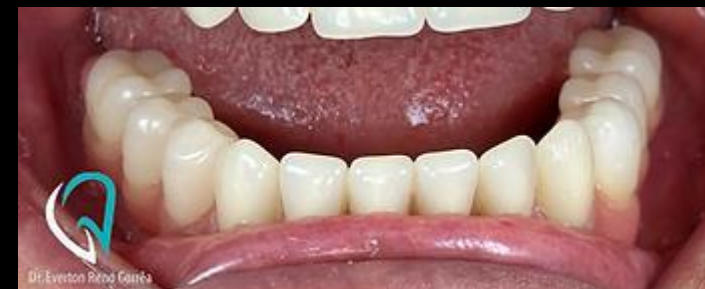

Dr. Everton Renó Corrêa

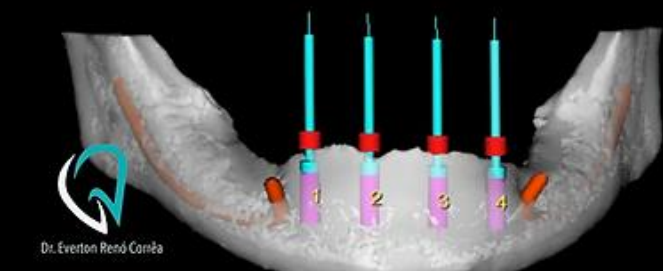Foi realizado cirurgia de 4 implantes inferiores , a prótese sobre os implantes foi finalizada em 48 horas.



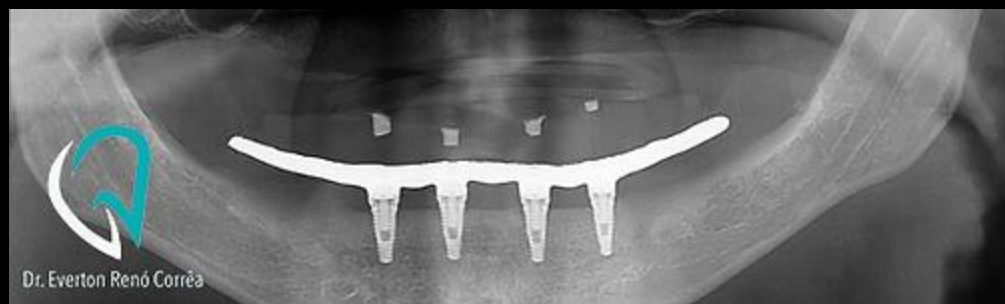
Reabilitador – Dr. Jorge Augusto



Dr. Everton Renó Corrêa

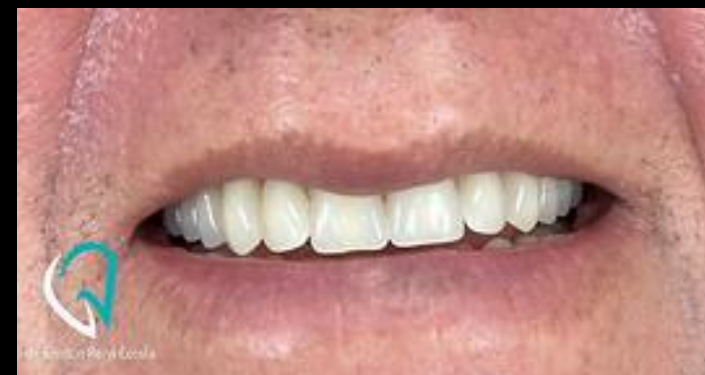

Planejamento



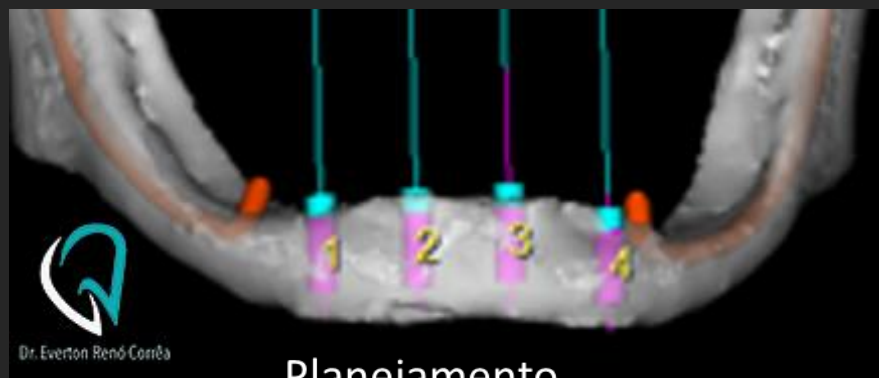
Dr. Everton Renó Corrêa

Radiografia após tratamento finalizado

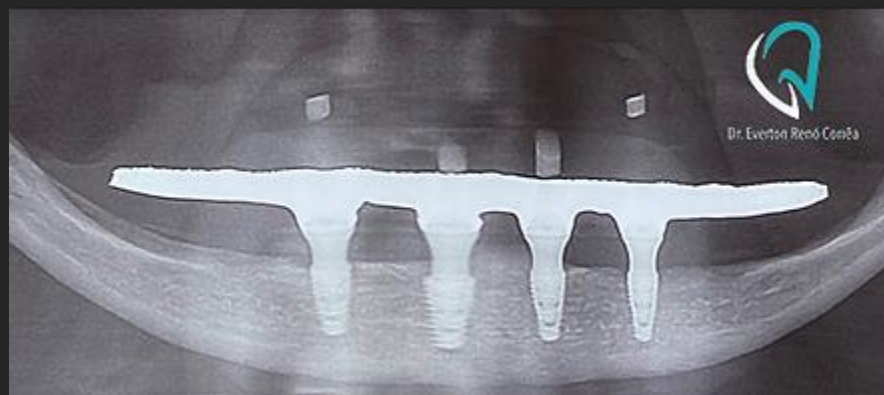


Dr. Everton Renó Corrêa

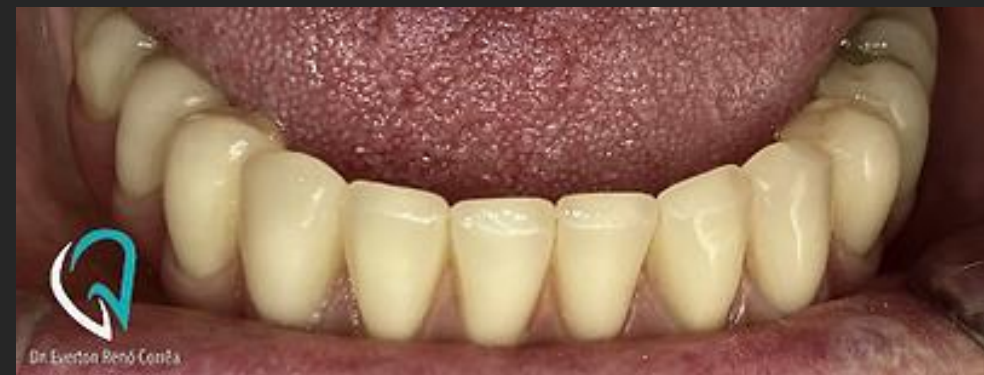Paciente apresentava dor ao usar prótese inferior tipo dentadura, pois comprimia o nervo na região posterior da mandíbula. Foi realizado implantes e uma prótese sobre esses implantes devolvendo a mastigação e conforto para a paciente.



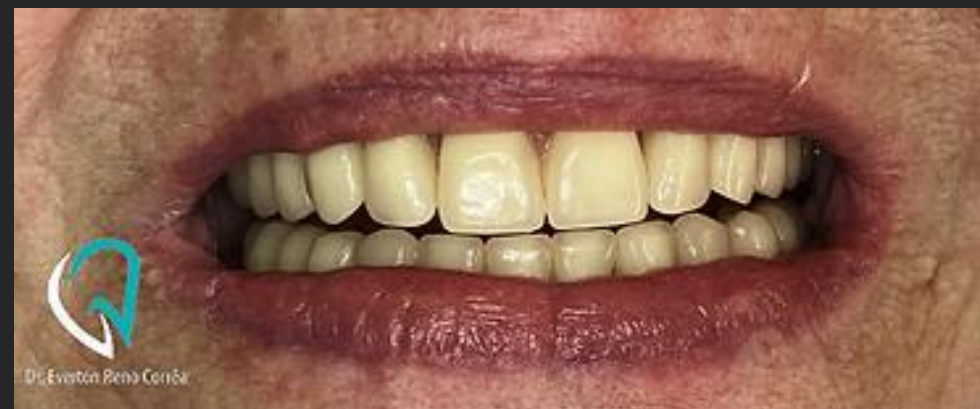Planejamento



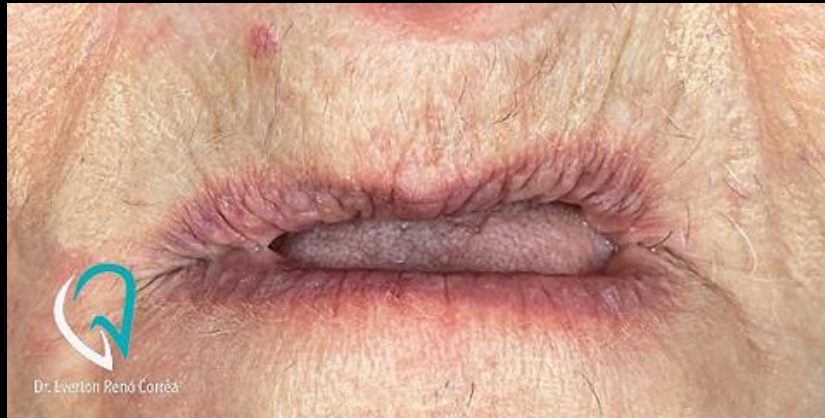Radiografia após tratamento finalizado



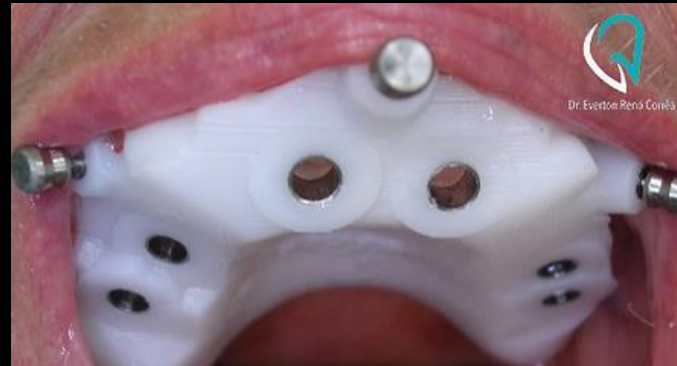Reabilitação – Dr. Laerte Pereira



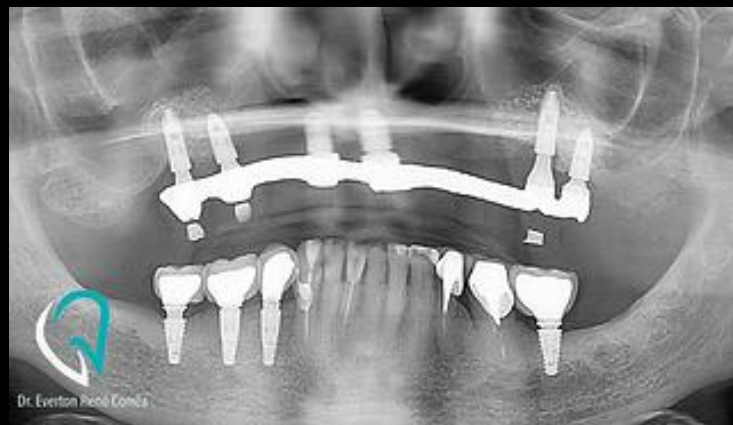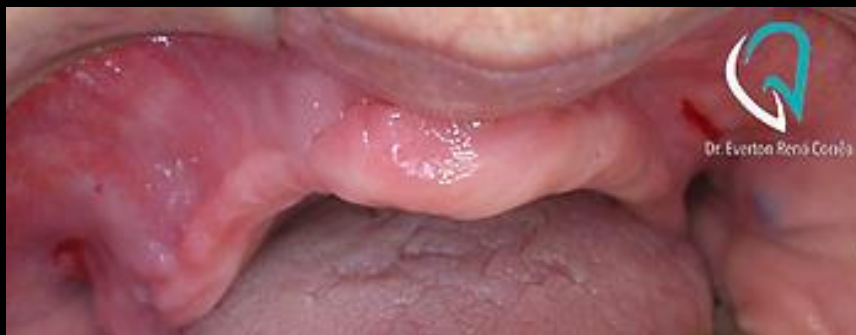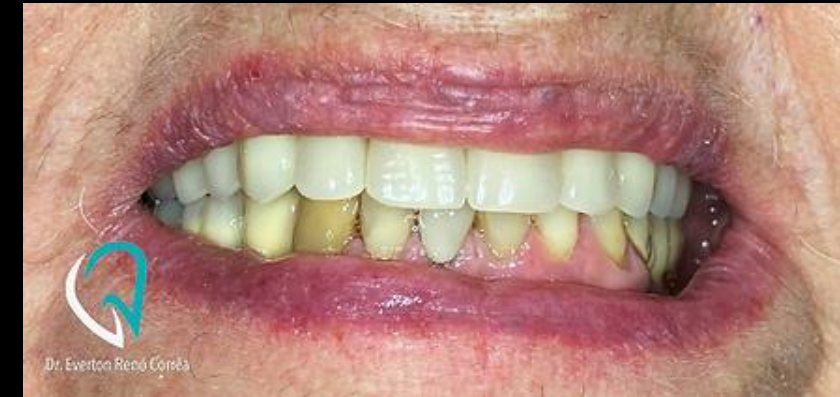Foi realizado cirurgia guiada de 6 implantes arcada superior . Previamente foi realizado enxerto ósseo para aumentar tecido ósseo para a instalação de implantes na região posterior. A prótese utilizada pela paciente não parava na boca e não dava condições para alimentar.



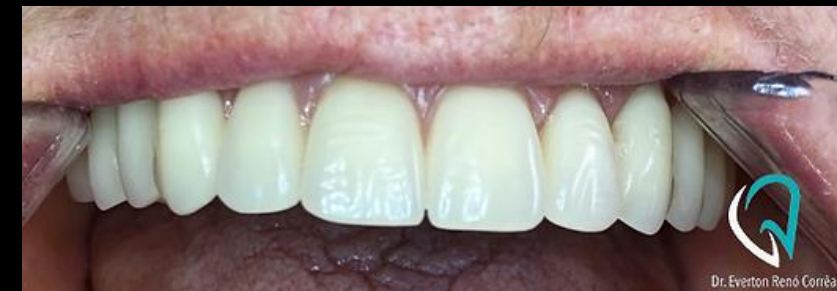Inicial



Cirurgia guiada

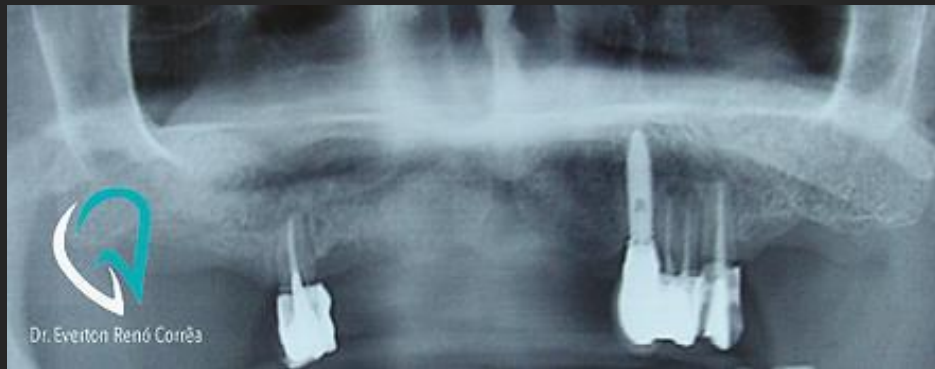

Radiografia após tratamento finalizado

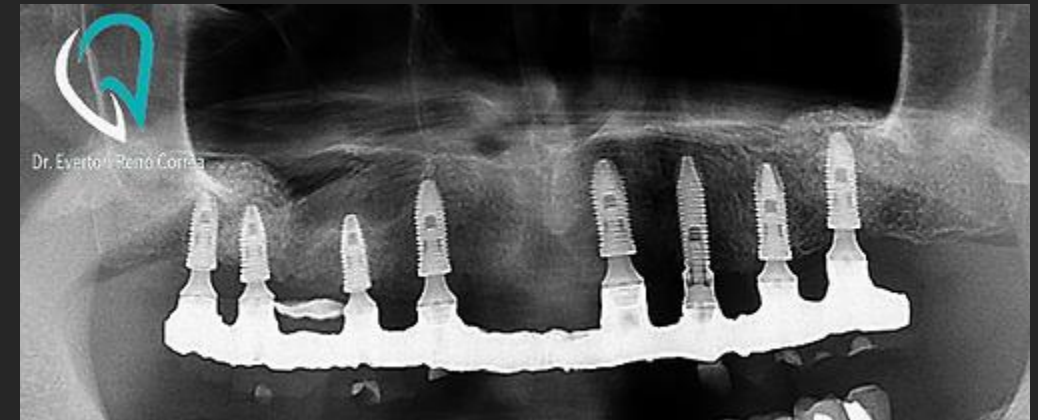
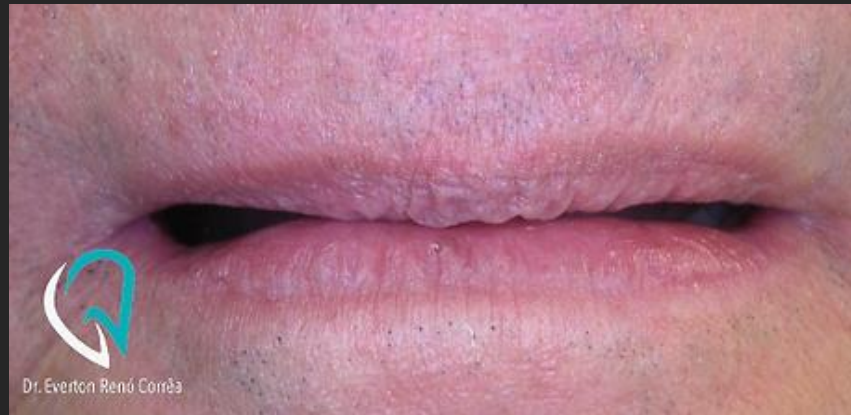
Reabilitação: Dr. Jorge Augusto

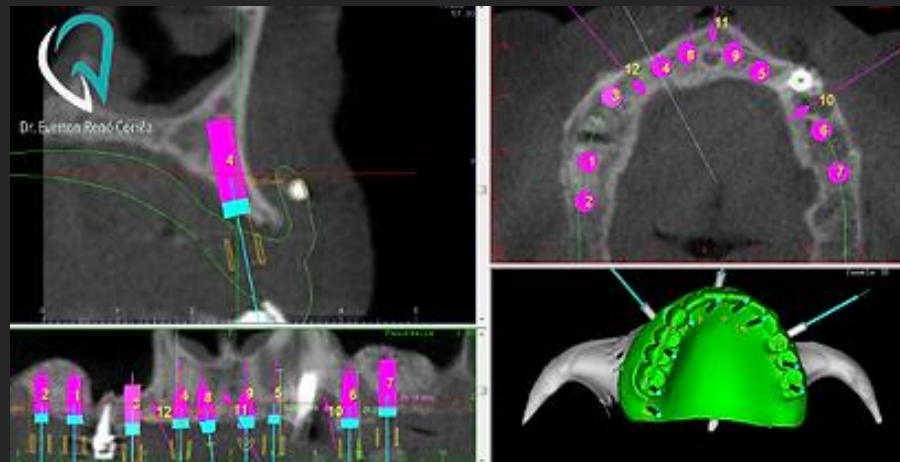
Cirurgia de implantes na arcada superior. Foi realizado primeiramente enxerto ósseo na região posterior e depois a cirurgia guiada dos implantes



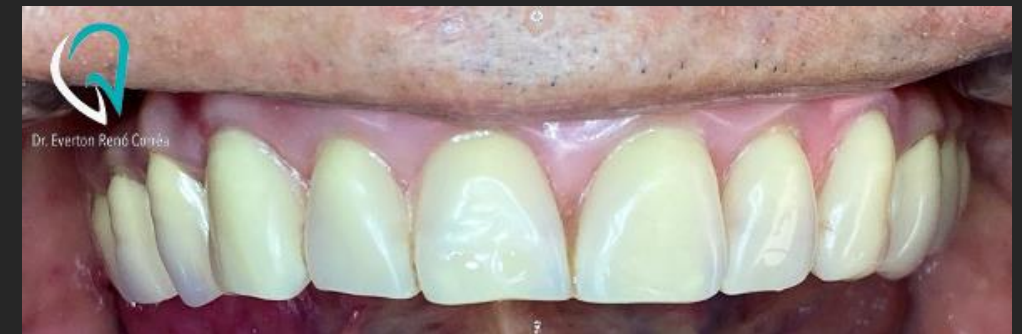Inicial



Radiografia após tratamento finalizado

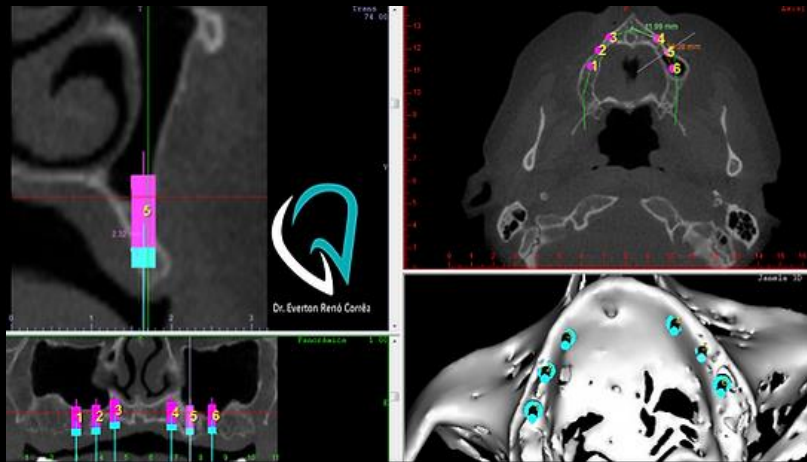


Planejamento

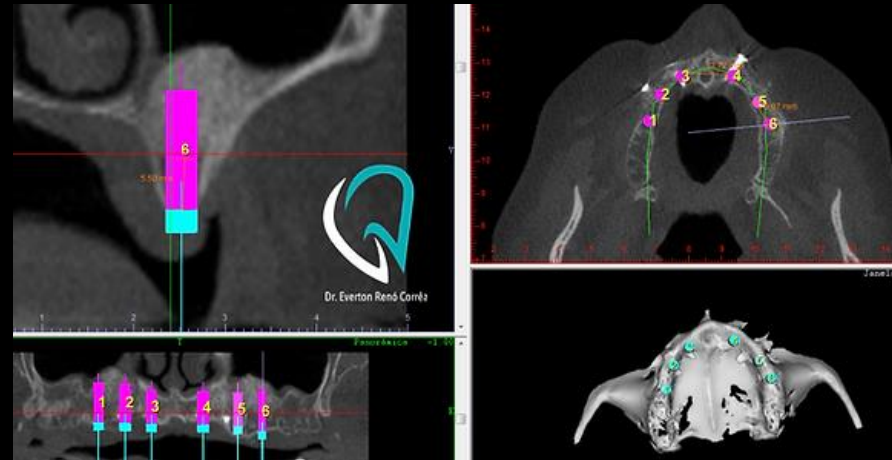


Reabilitação : Dr. Valdir Reis

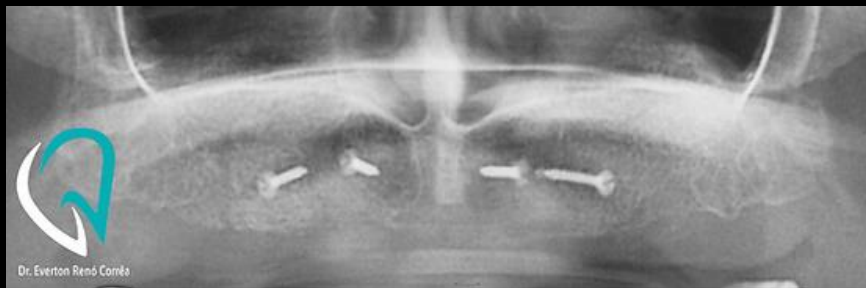Foi realizado enxerto ósseo arcada superior para posterior cirurgia de implantes osseointegrados e reabilitação com prótese sobre implantes.



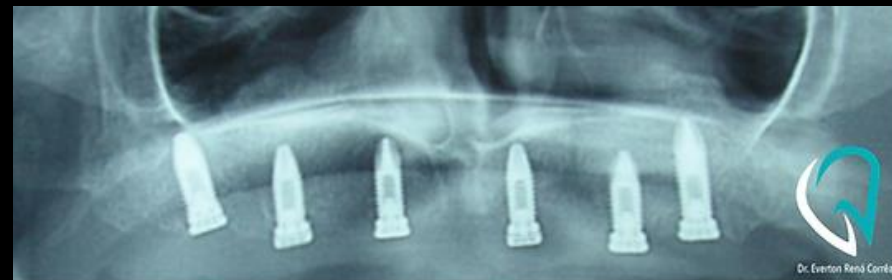Planejamento



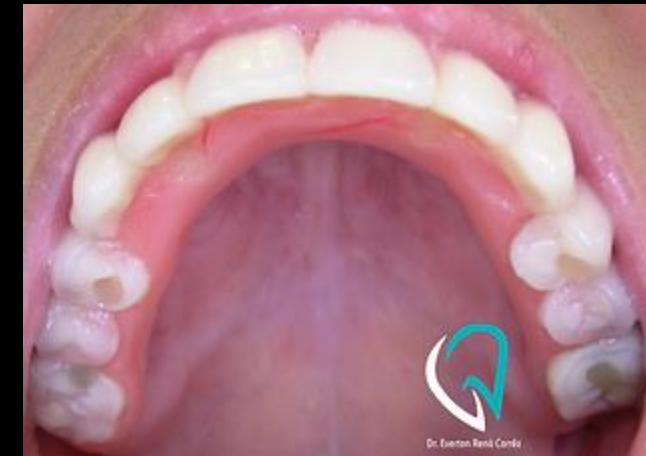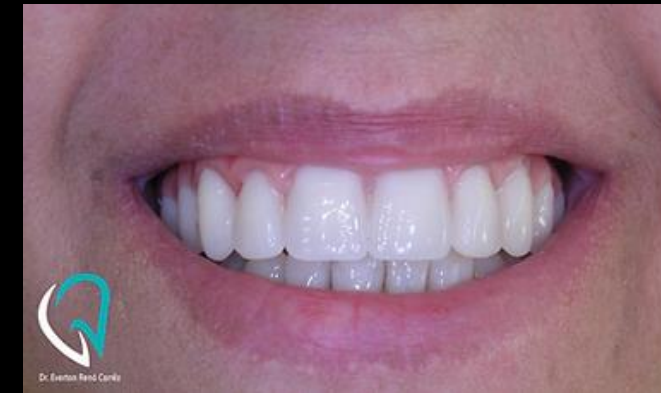Planejamento após o enxerto ósseo



Enxerto ósseo

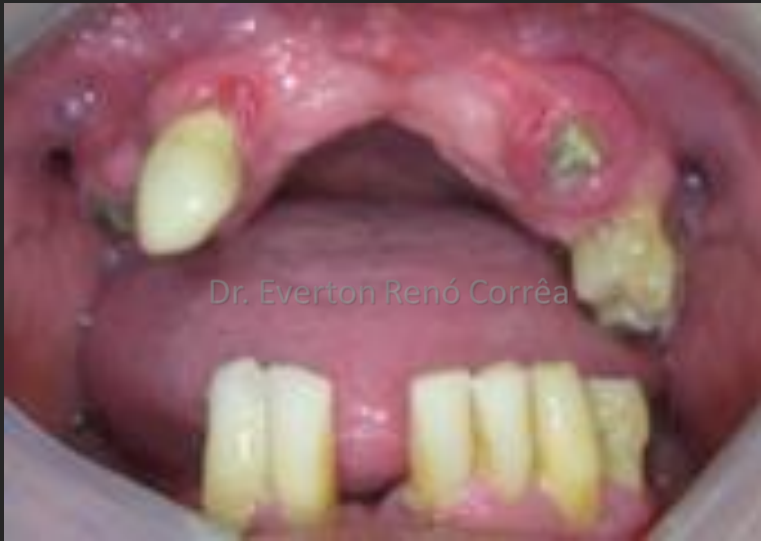

Implantes realizados

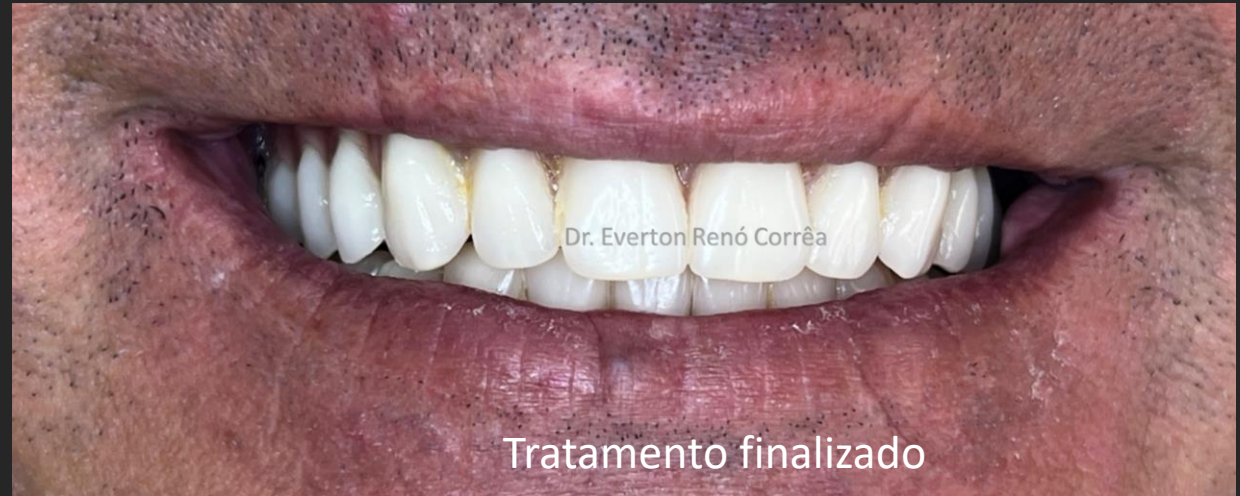

Reabilitação: Dr. Denis Miranda

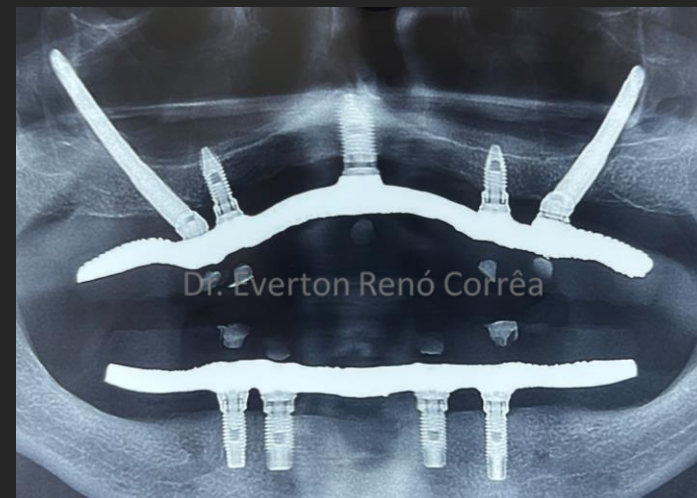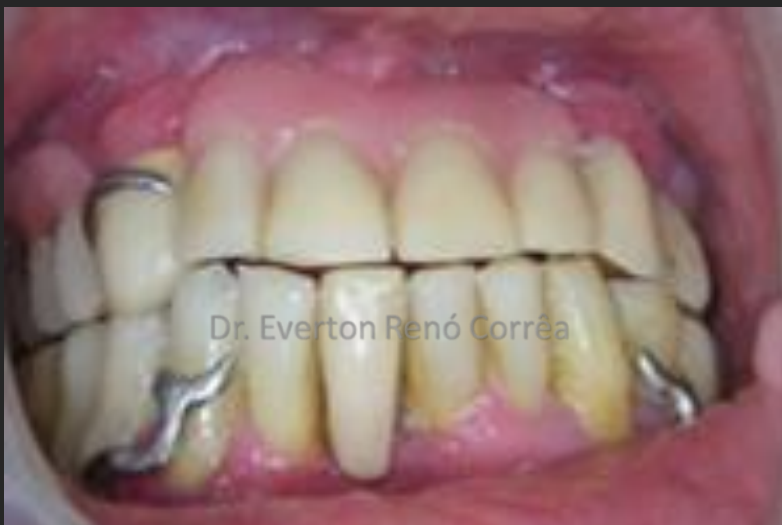Tratamento cirúrgico de implantes osseointegrados superiores (zigomático) e inferiores. Restabeleceu com este tratamento saúde , estética e função para o paciente.

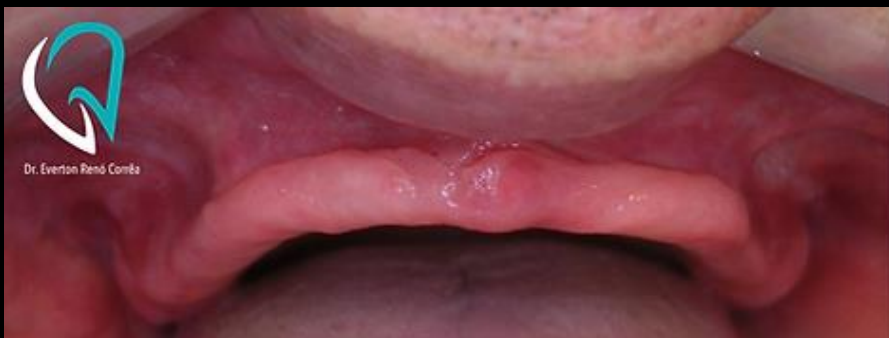

Inicial



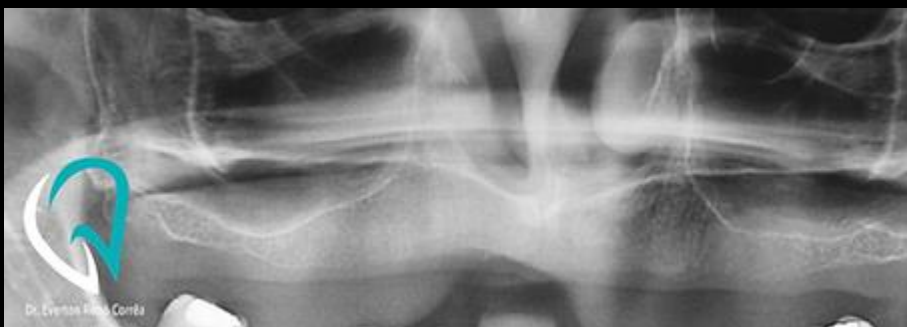Tratamento finalizado



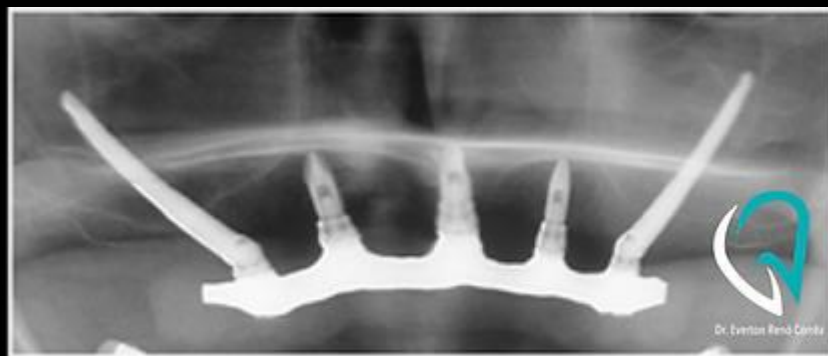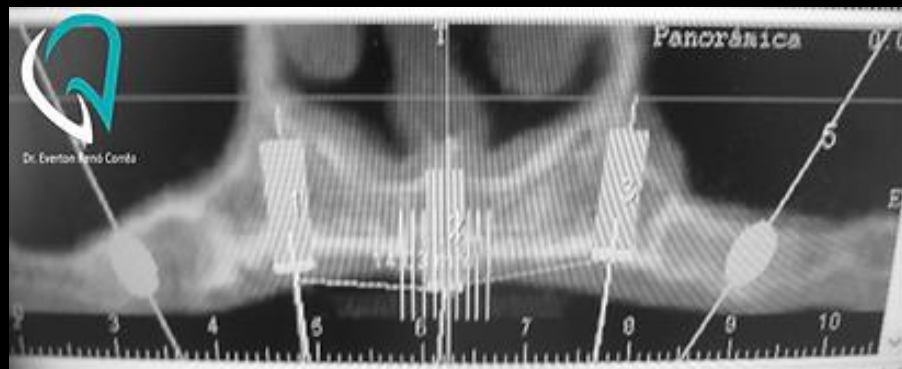


Inicial

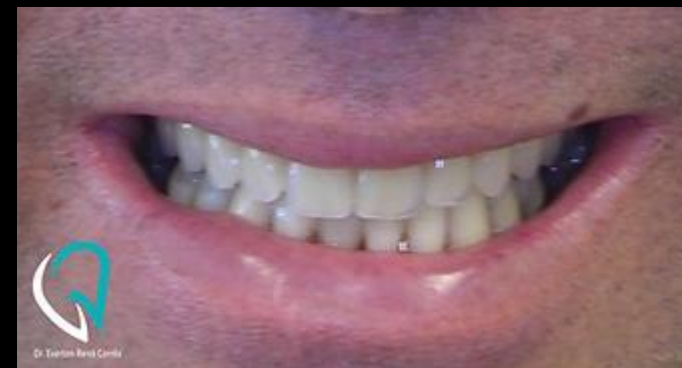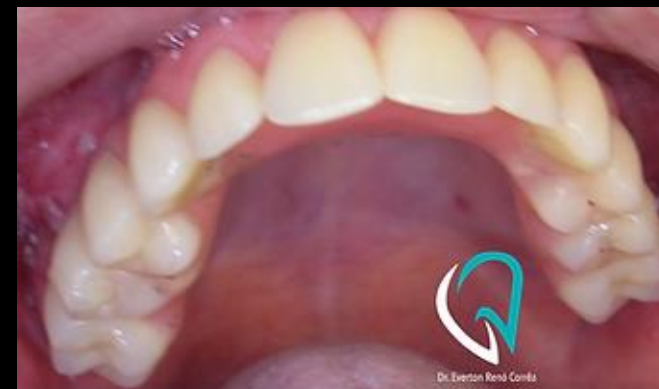Tratamento de cirurgia de implante e implante zigomático para reabilitar com prótese fixa sobre os implantes em paciente desdentado arcada superior



Planejamento

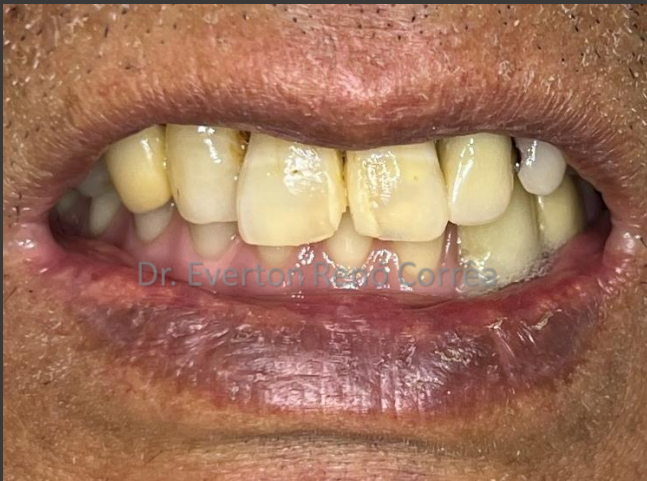

Radiografia após tratamento finalizado

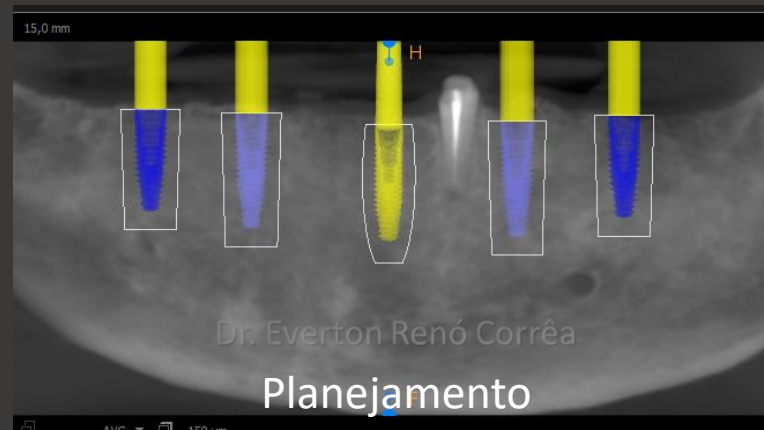
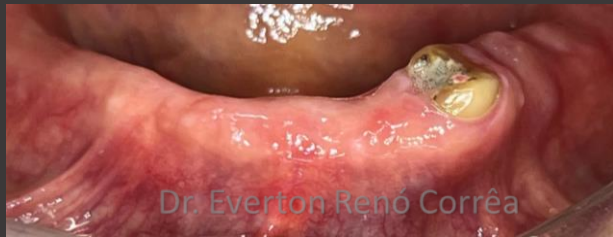

Reabilitação: Dr. Valdir Reis

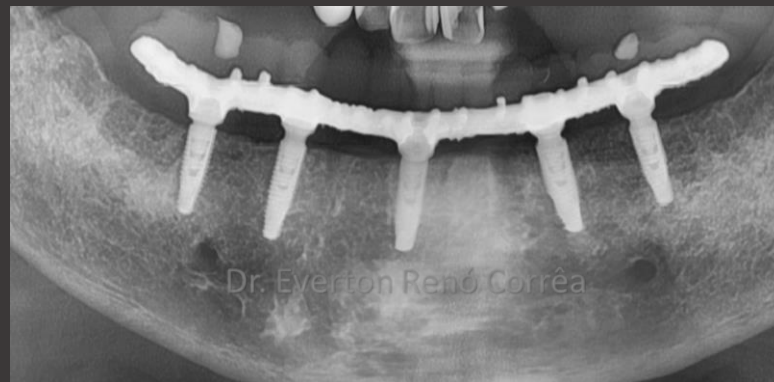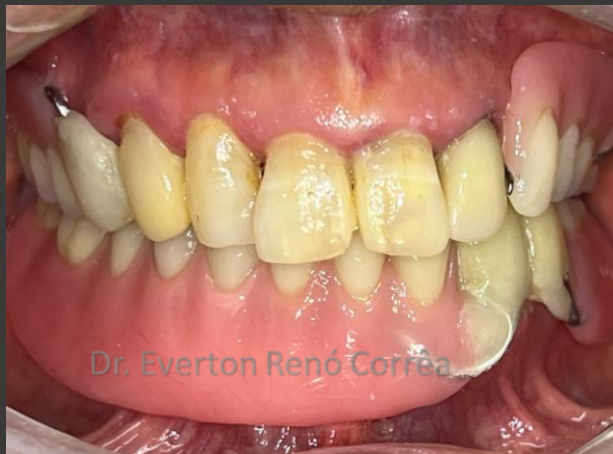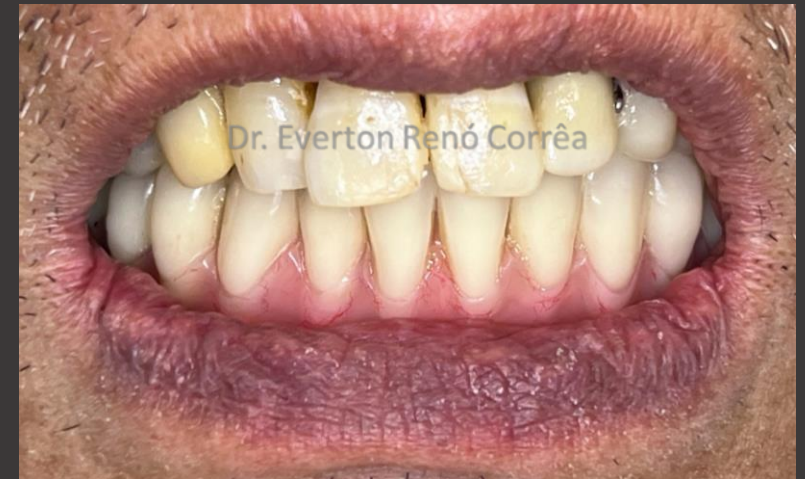Cirurgia de remoção de 1 dente inferior e colocação de 5 implantes osseointegrados. Devolvendo saúde, função e autoestima ao paciente



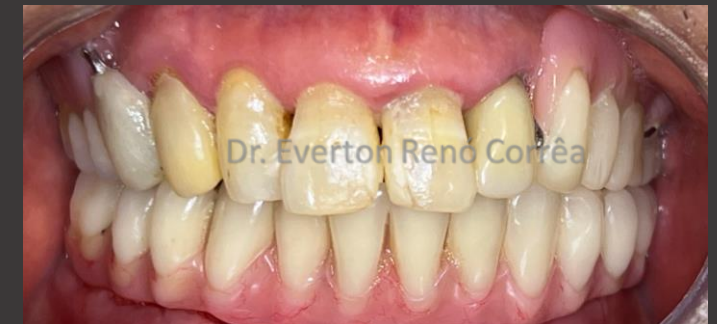Inicial



Planejamento

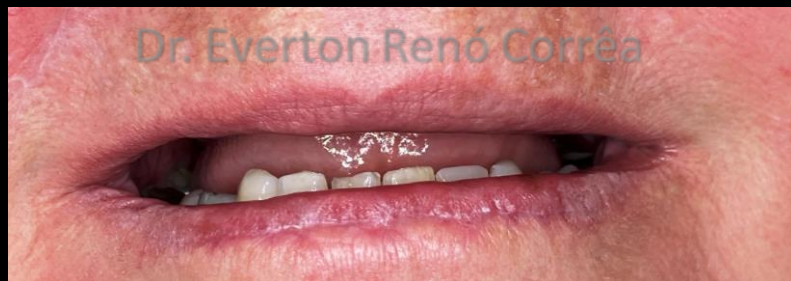
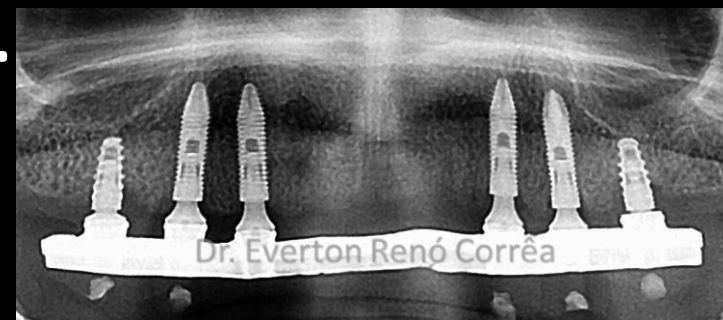
Radiografia após tratamento finalizado

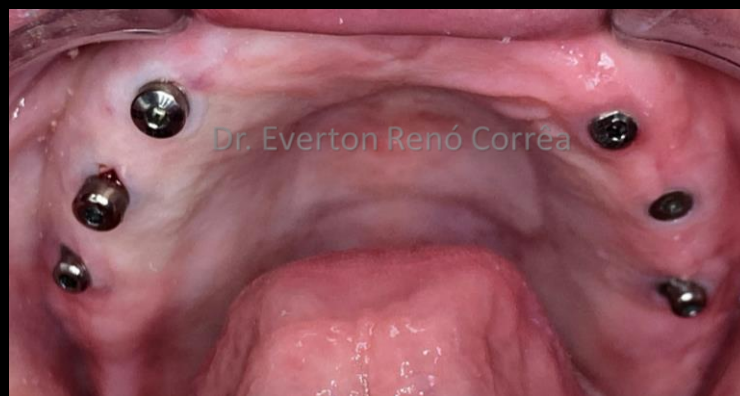

Reabilitação Inferior – Dr. Valdir Reis

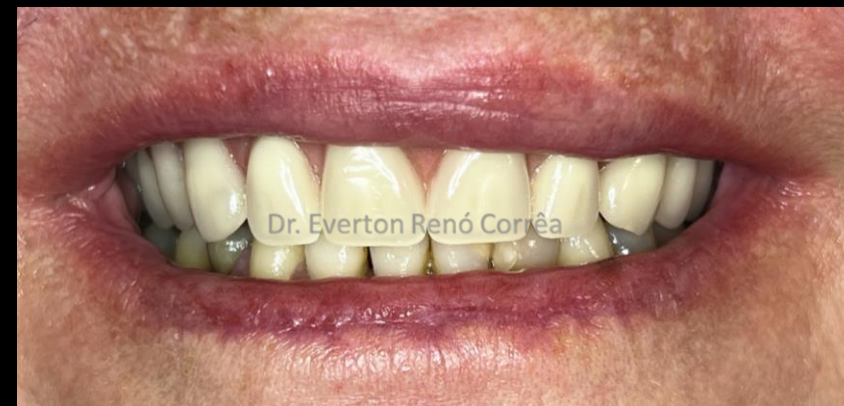Tratamento cirúrgico com cirurgia guiada de implantes osseointegrados arcada superior. A reabilitação com implantes devolveu a função e estética para a paciente.



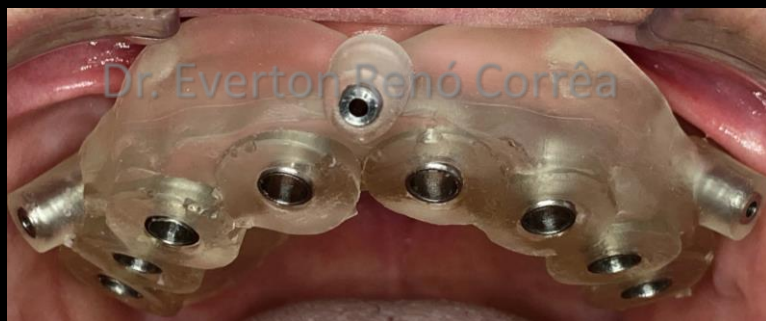Inicial



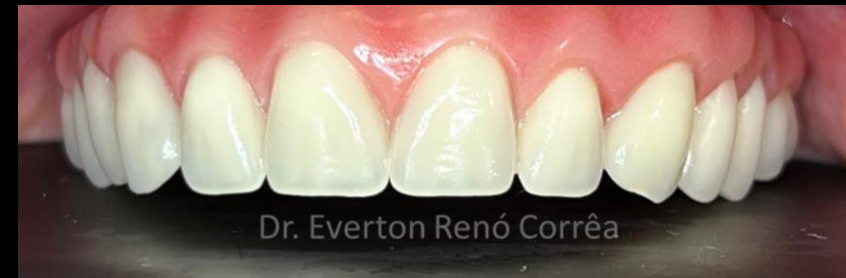Implantes já osseointegrados



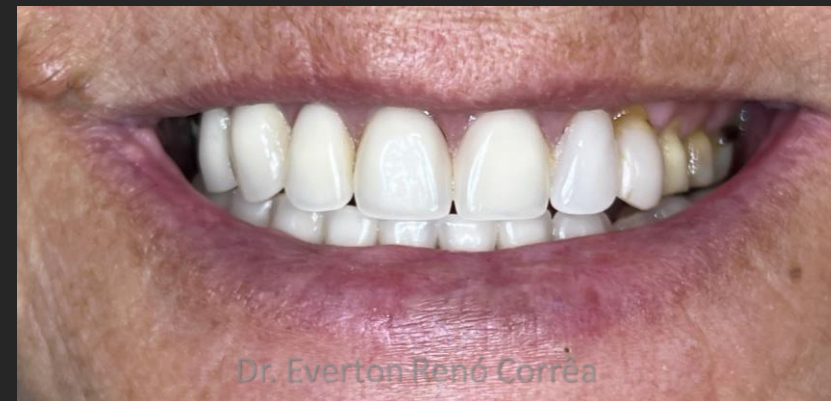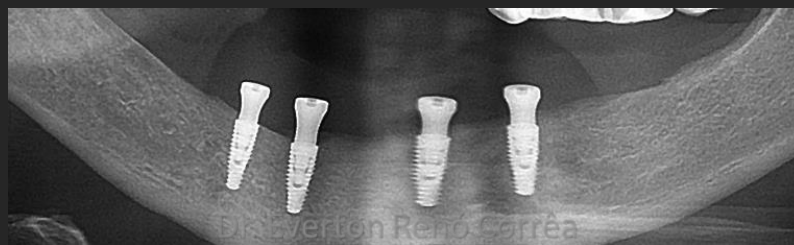
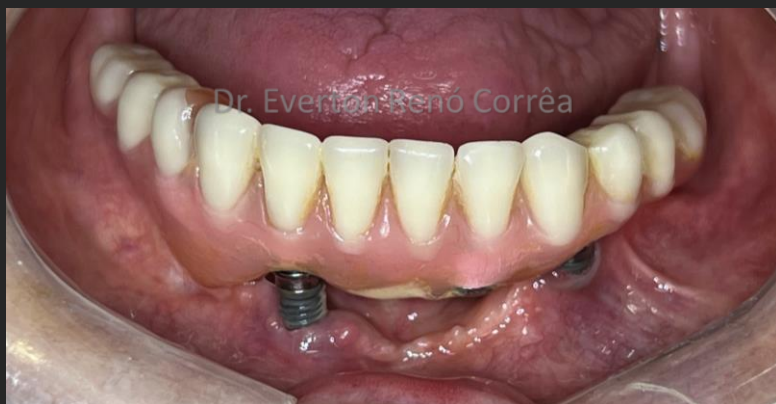Reabilitação: Dr. Valdir reis



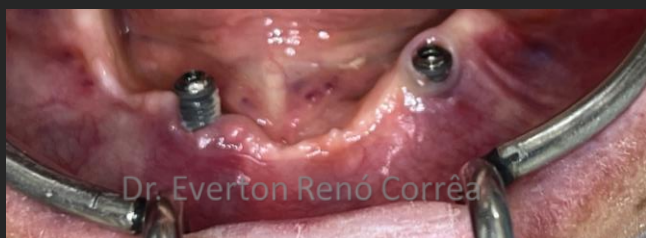Cirurgia guiada



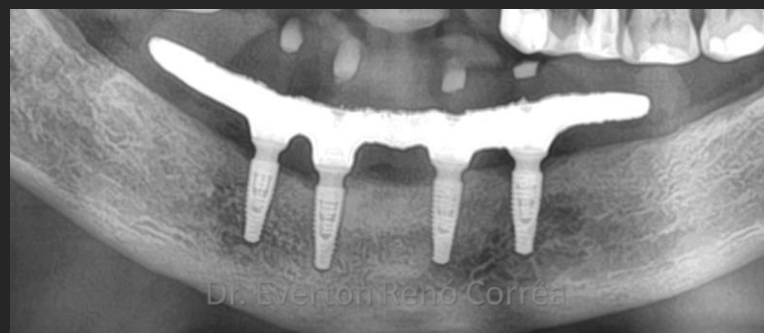Cirurgia de remoção de implantes inferiores e nova cirurgia de implantes osseointegrados para nova reabilitação



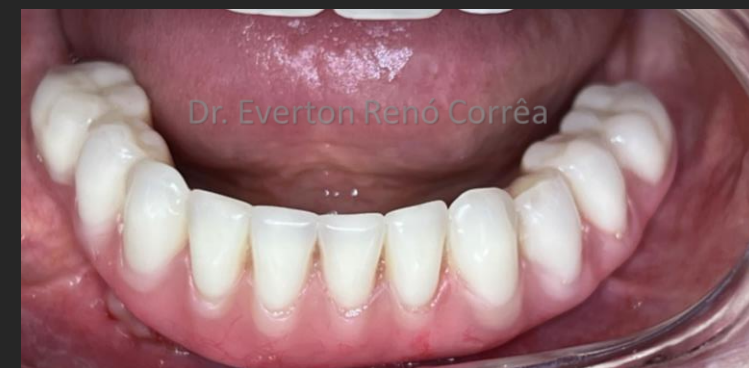Radiografia após cirurgia dos implantes



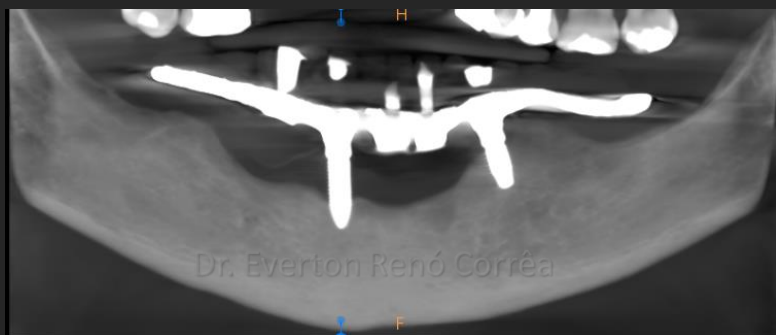Inicial



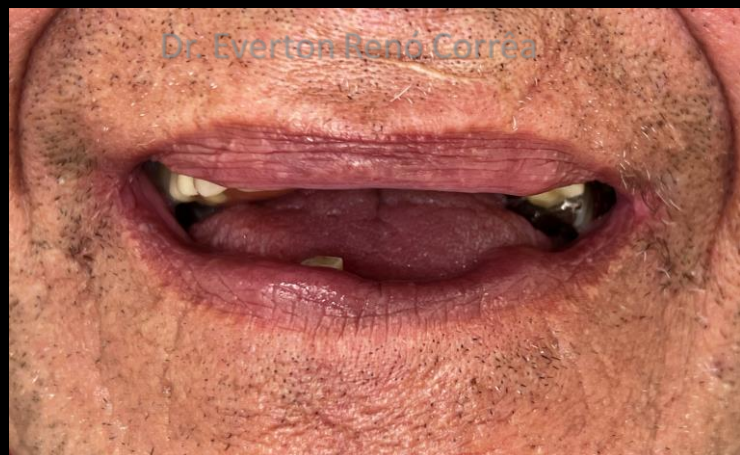Radiografia após tratamento finalizado




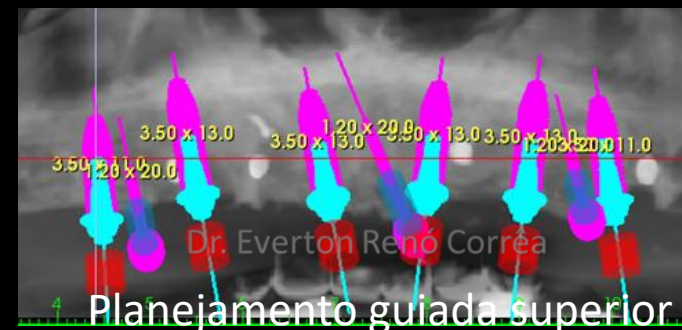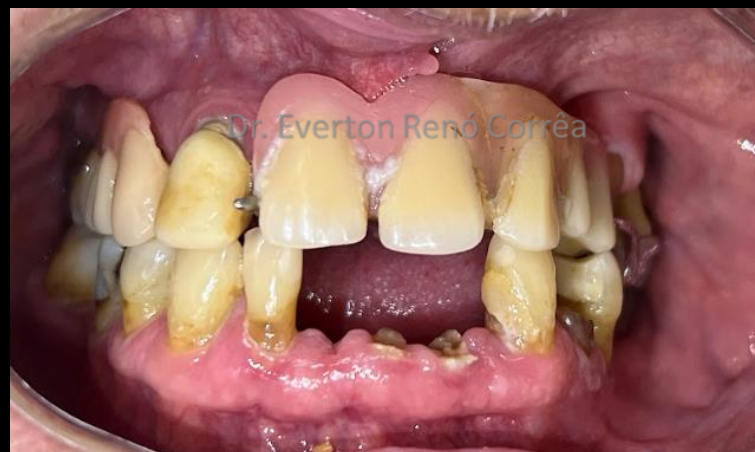
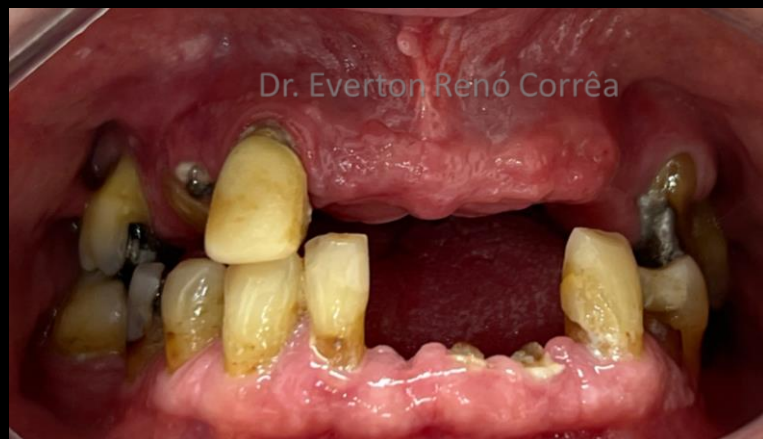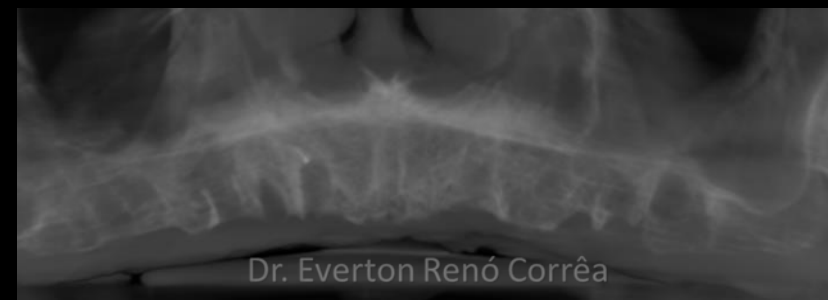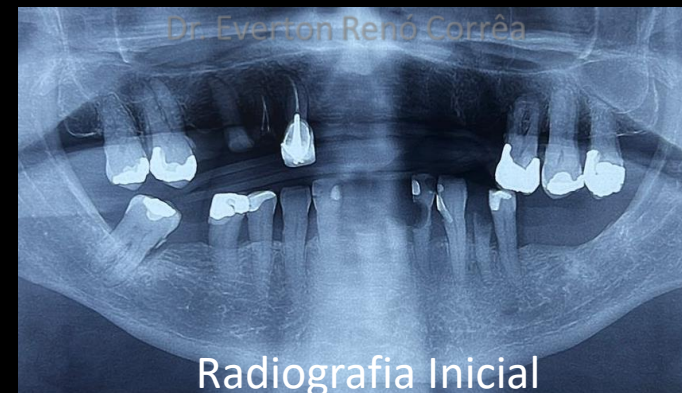
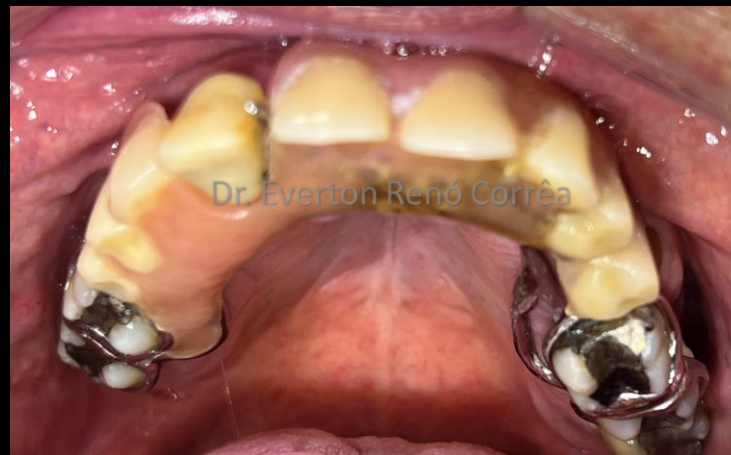Reabilitação: Dr. Luciano Araújo



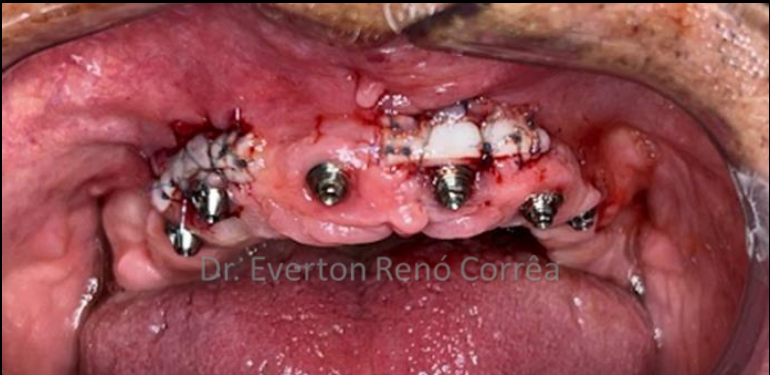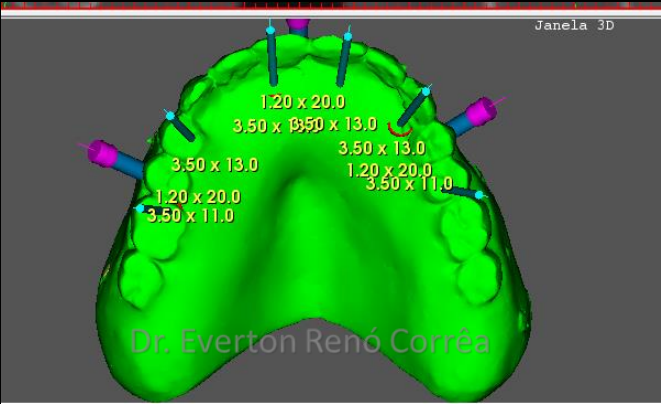
Cirurgia de implantes osseointegrados arcada superior e inferior. Foi removidos todos os elementos devido a prognóstico desfavorável para manutenção dos dentes .



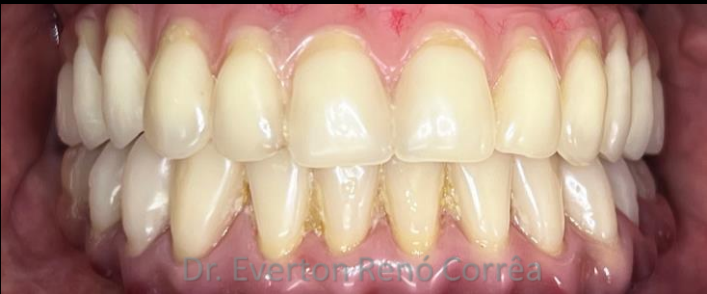inicial



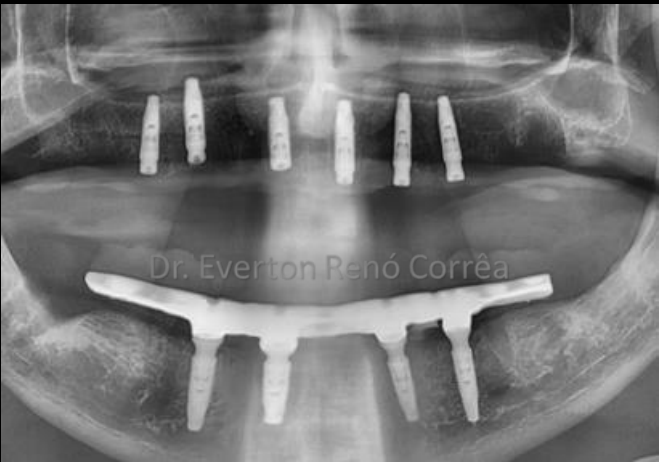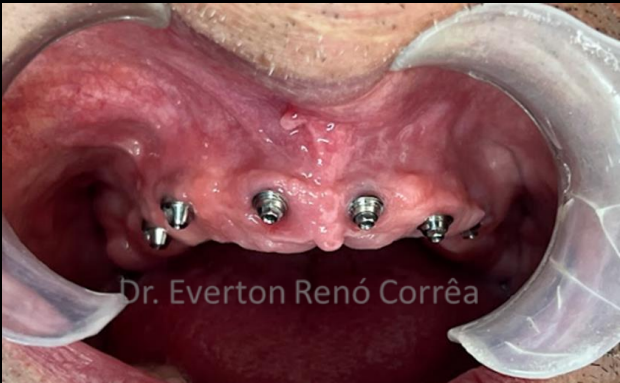Implantes superiores e inferiores realizados – Na região de dois implantes superiores foi realizado enxerto gengival para melhorar a qualidade da gengiva



Enxerto gengival realizado



Reabilitação : Dr. Valdir Reis



Radiografia dos implantes realizados

