

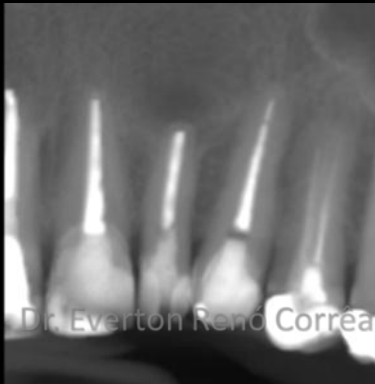APICECTOMIA - CIRURGIA PERIAPICAL

A **apicectomia**, também referida como **cirurgia periapical**, é um procedimento cirúrgico que se efetua ao nível do ápice da raiz dos dentes (término ou ponta das raízes), tendo como objetivo remover lesões intraósseas de origem infecciosa que se formam junto desta região e que vão destruindo o osso maxilar ou mandibular.

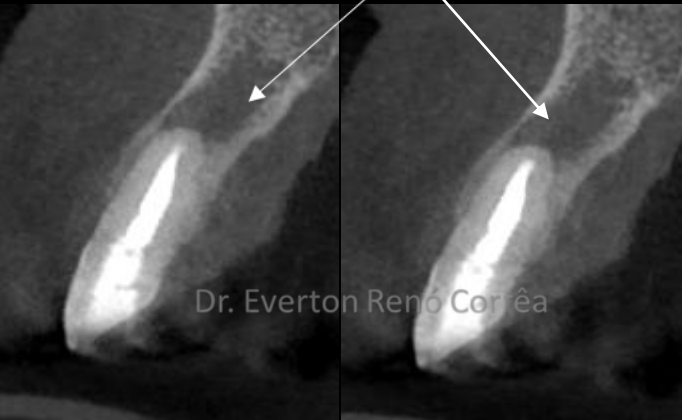Segue abaixo alguns casos clínicos desta cirurgia. Todas as cirurgias são acompanhadas durante um período para comprovar a saúde do dente e local da cirurgia.

Everton Renó

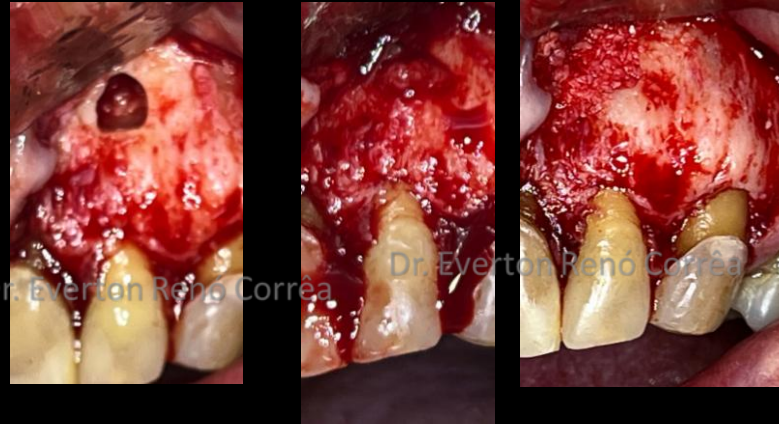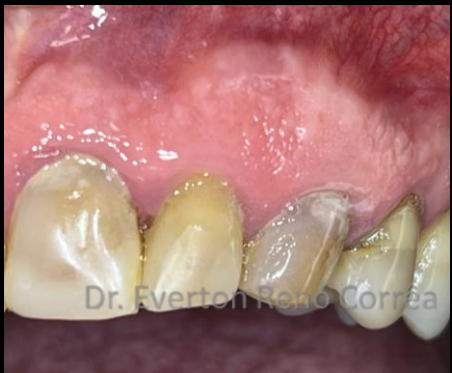Cirurgia de apicectomia + retrógrada elemento 22 + L PRF + Enxerto ósseo



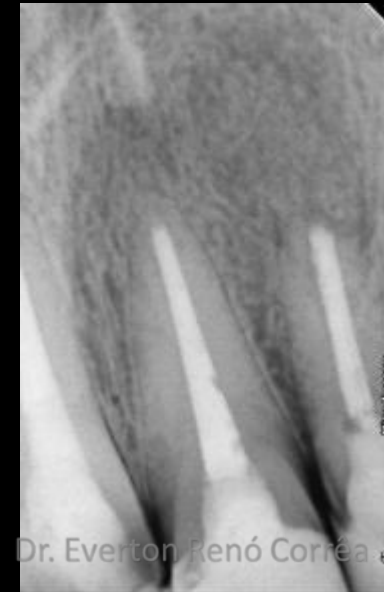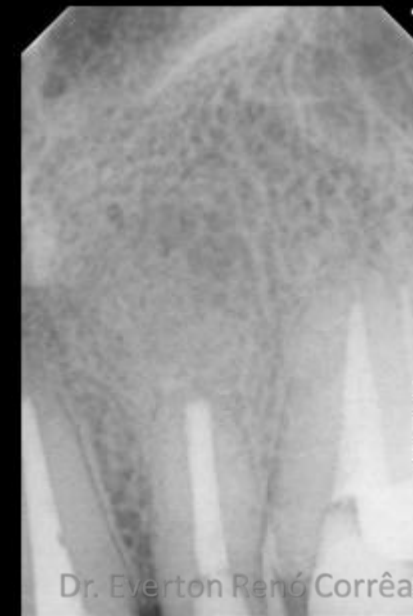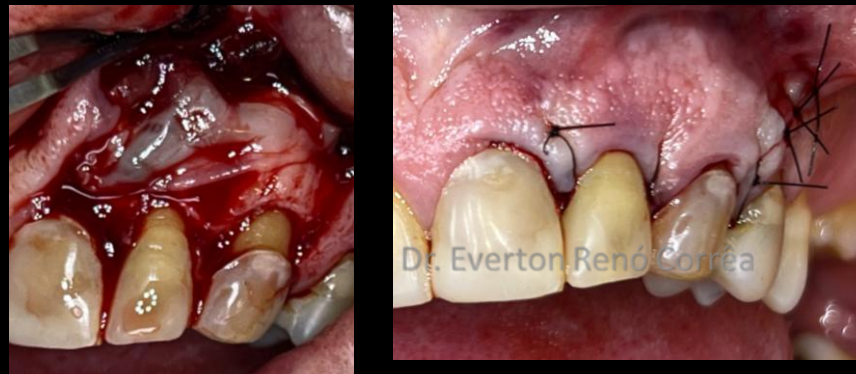Lesão periapical



Inicial

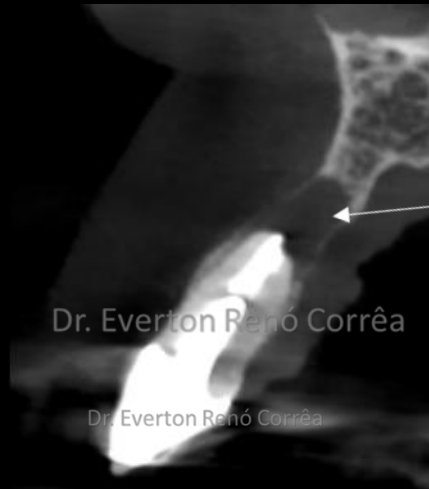

Cirurgia

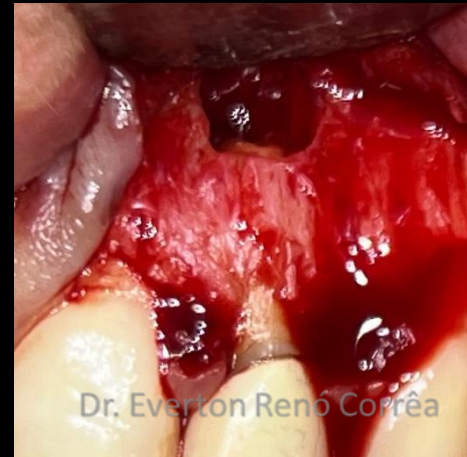
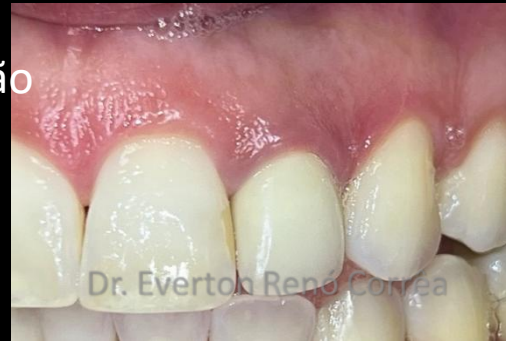
Controle radiográfico 4 e 12 meses

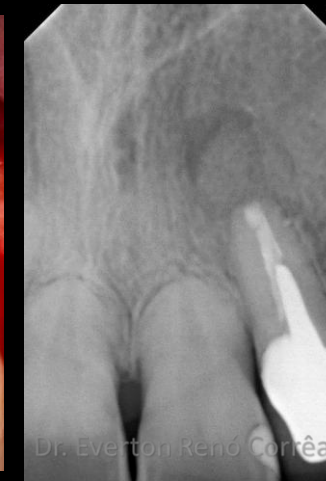
Cirurgia para remoção de lesão periapical em dente anterior



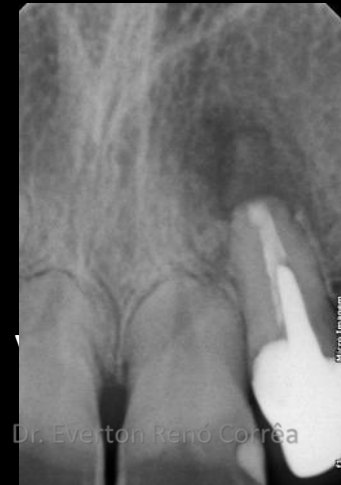Lesão



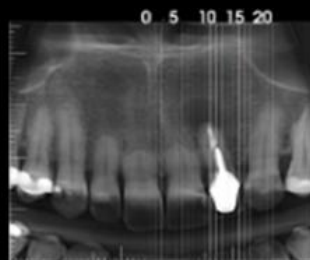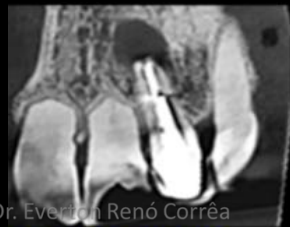Cirurgia



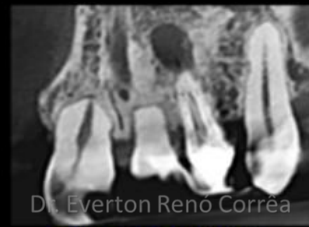
Radiografia após procedimento cirúrgico



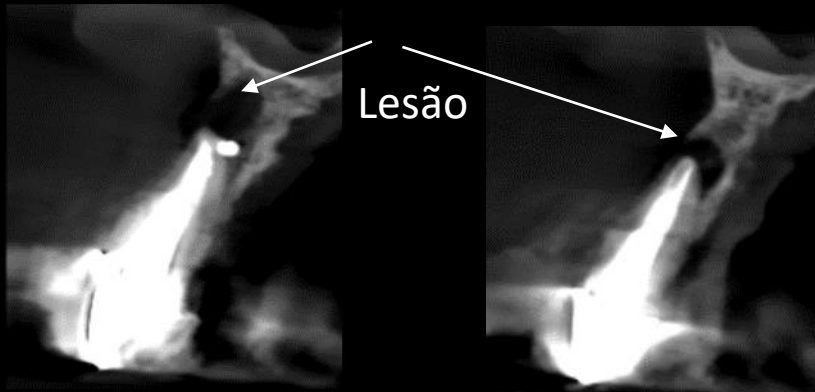
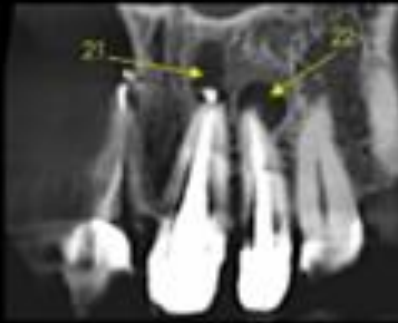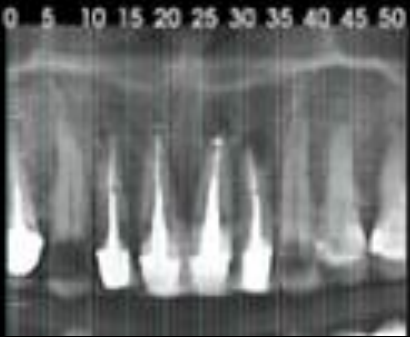Controle de 4 meses



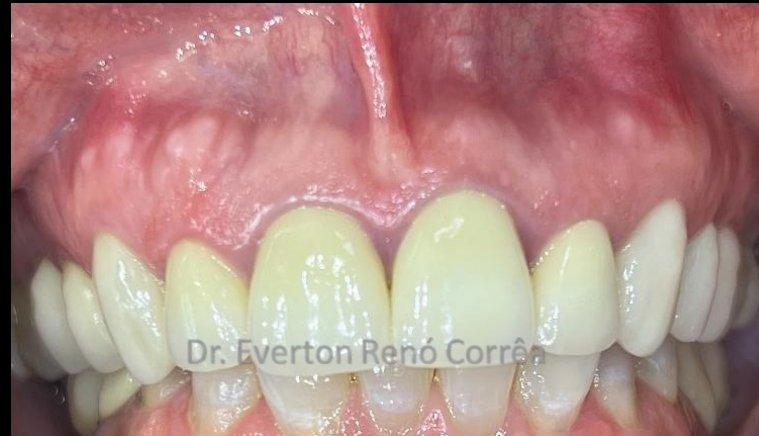Inicial



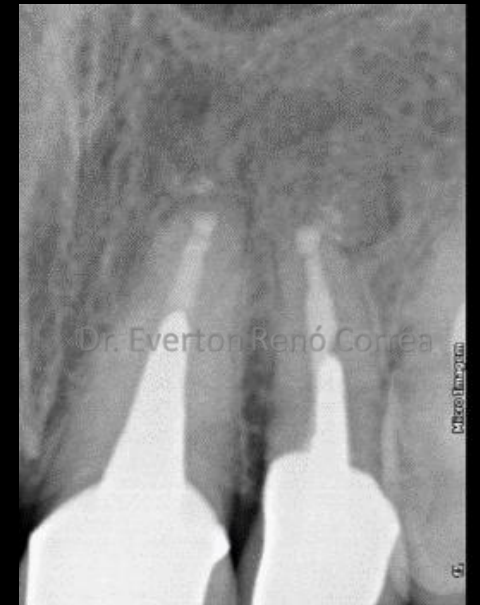Cirurgia para remoção de lesão em dente anterior



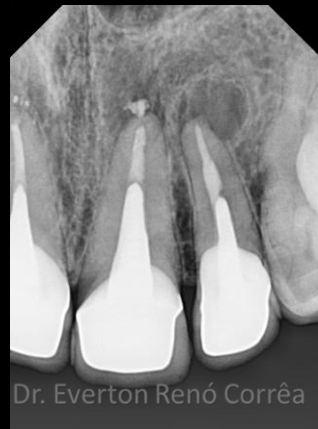Tomografia e radiografia inicial



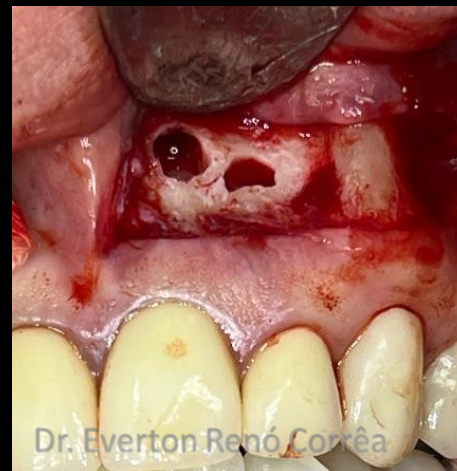Cirurgia



Radiografia após procedimento cirúrgico

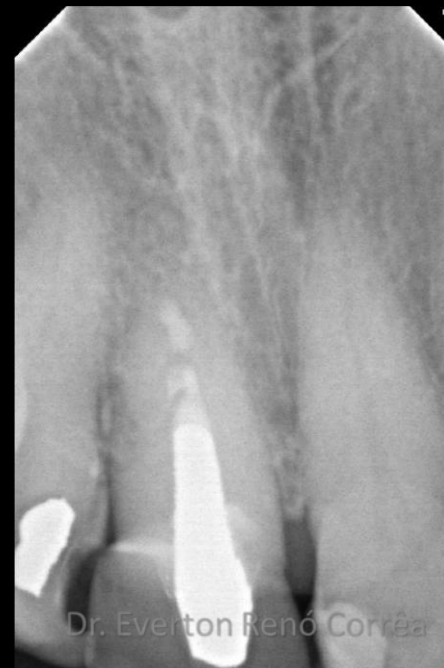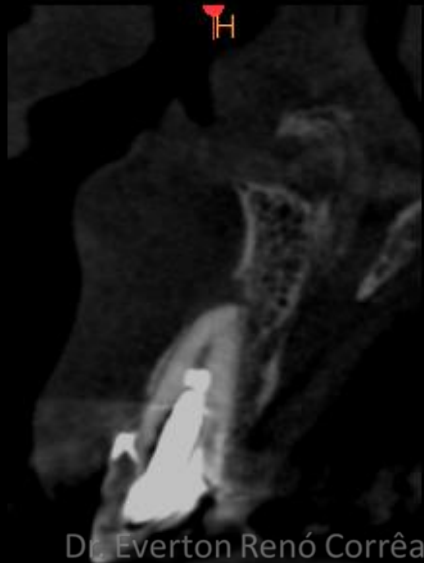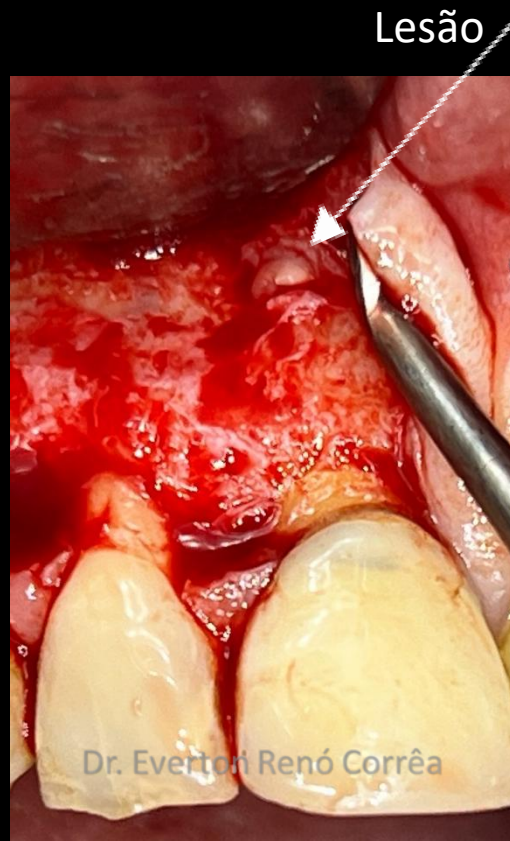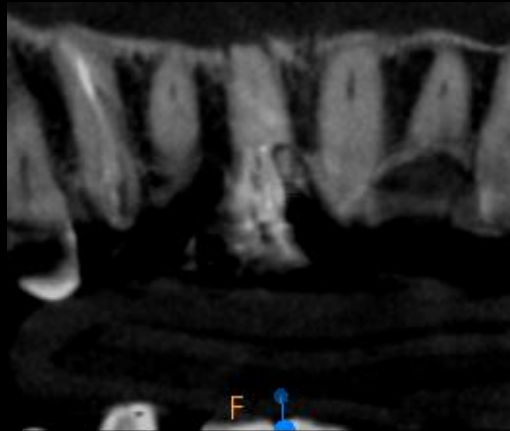


Dr. Everton Renó Corrêa

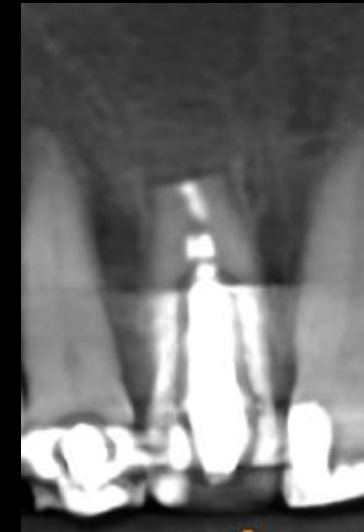

Dr. Everton Renó Corrêa

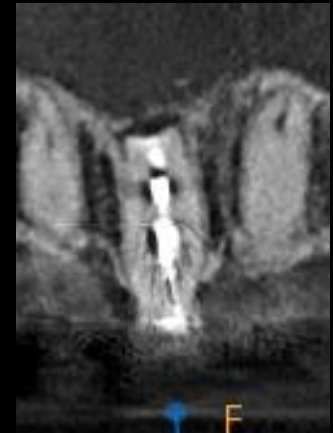Cirurgia de apicectomia, retrógada e LPRF em dente anterior



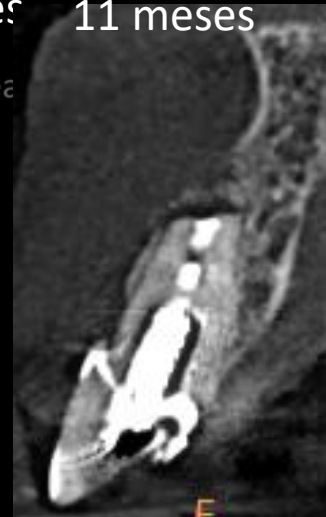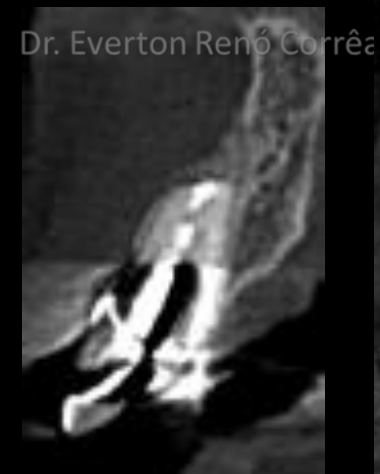Radiografia de controle



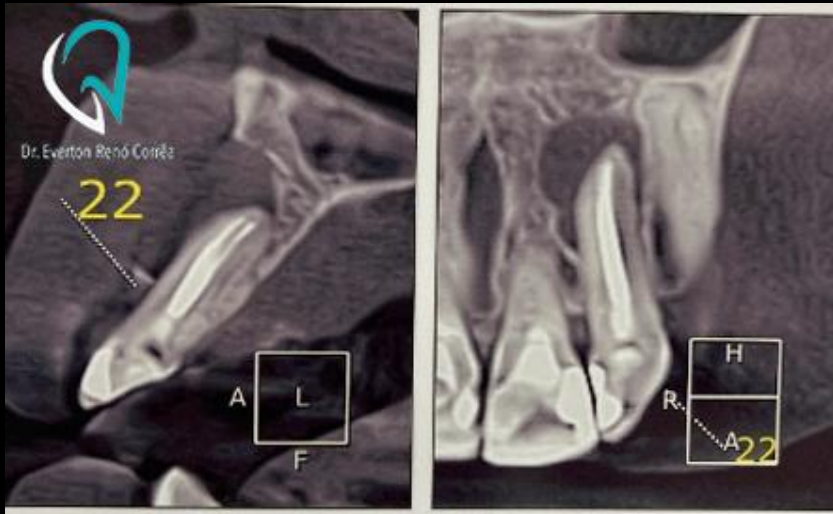
Controle de 4 meses



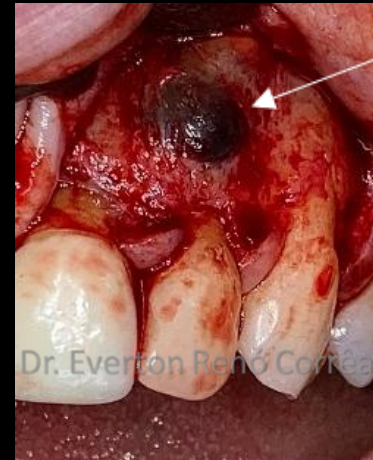Controle de 11 meses



Cirurgia para remoção de lesão periapical em dente anterior

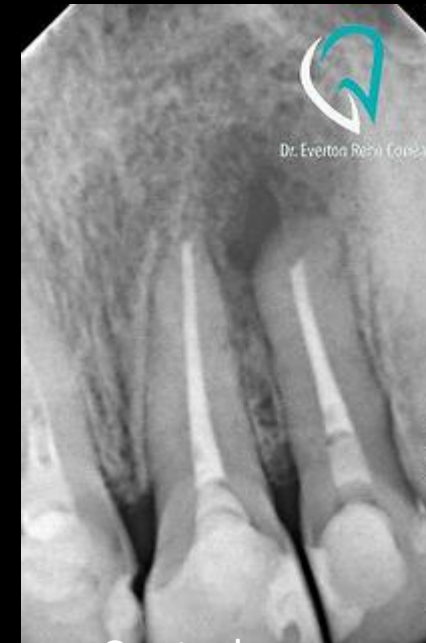

Inicial

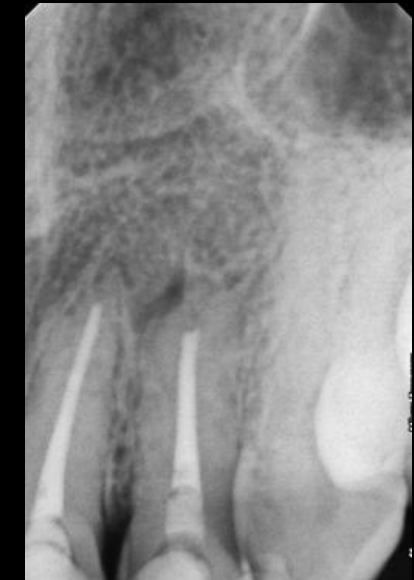

lesão

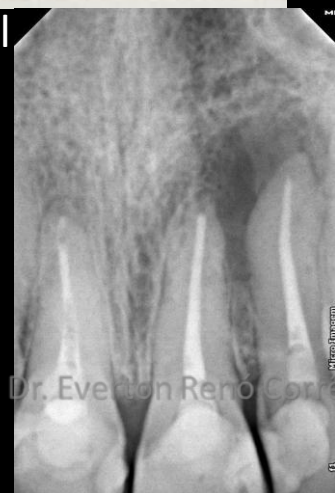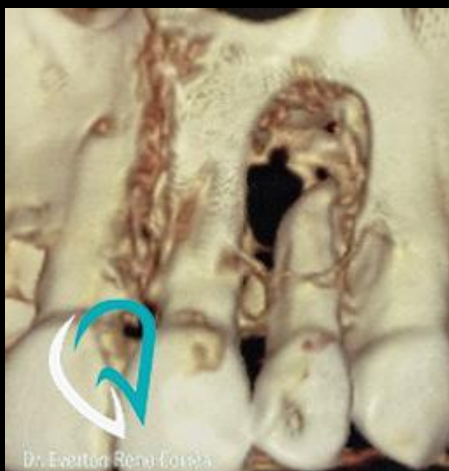Cirurgia



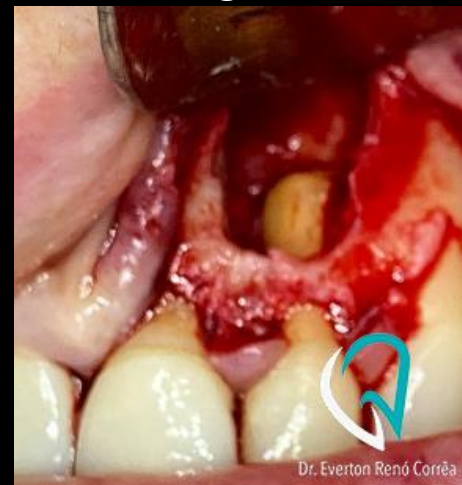Controle radiográfico



Controle 34 meses após a cirurgia

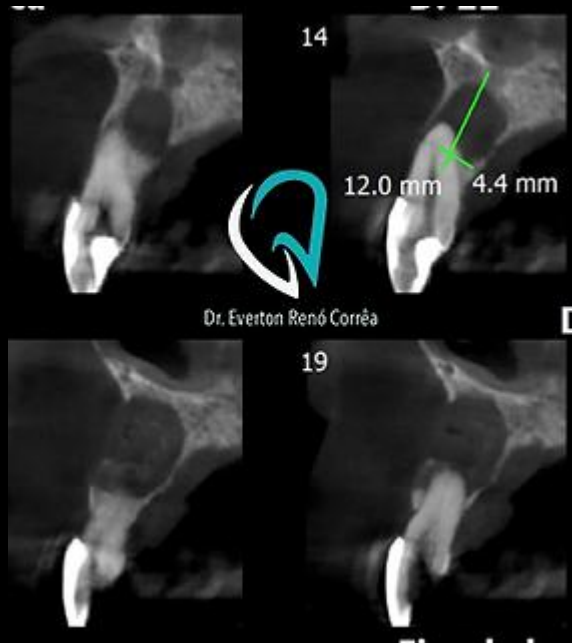


Dr. Everton Renó Corrêa

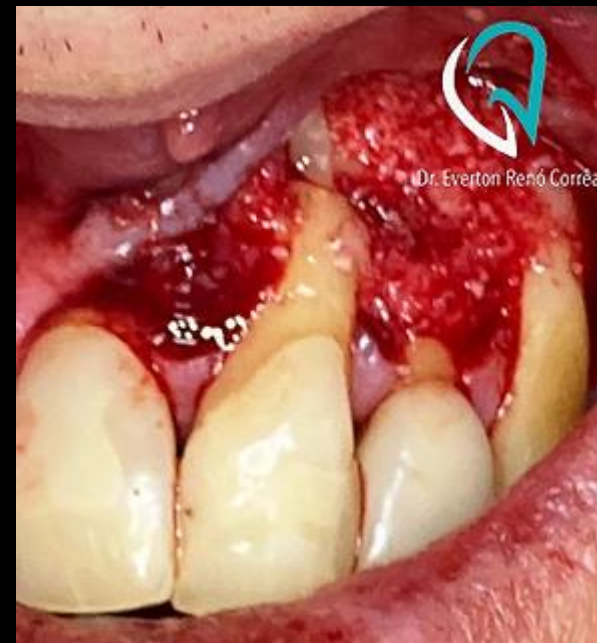
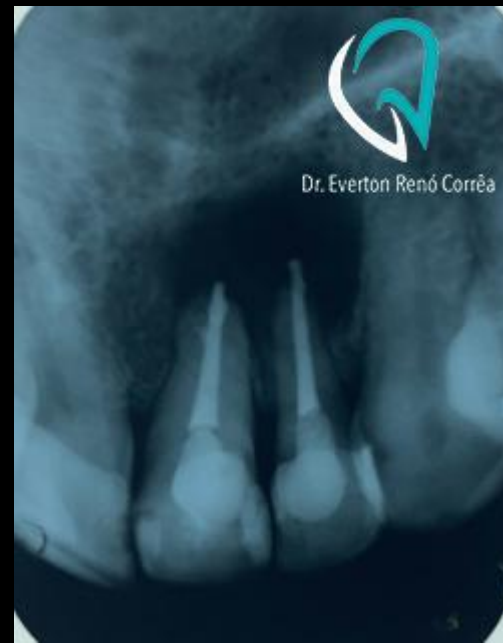
Dr. Everton Renó Corrêa

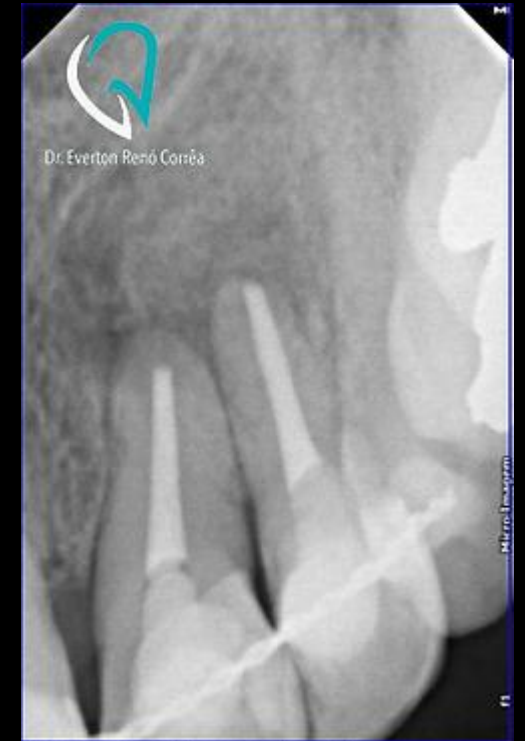Lesão periapical elementos 21 e 22 - foi realizado tratamento endodôntico Dr EVALDO e posteriormente cirurgia para remoção da infecção com enxerto ósseo e L PRF.



Inicial



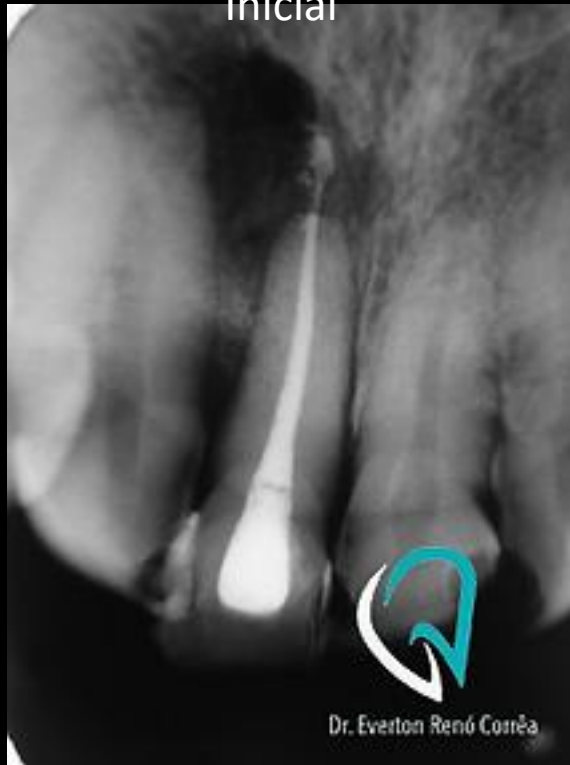Cirurgia



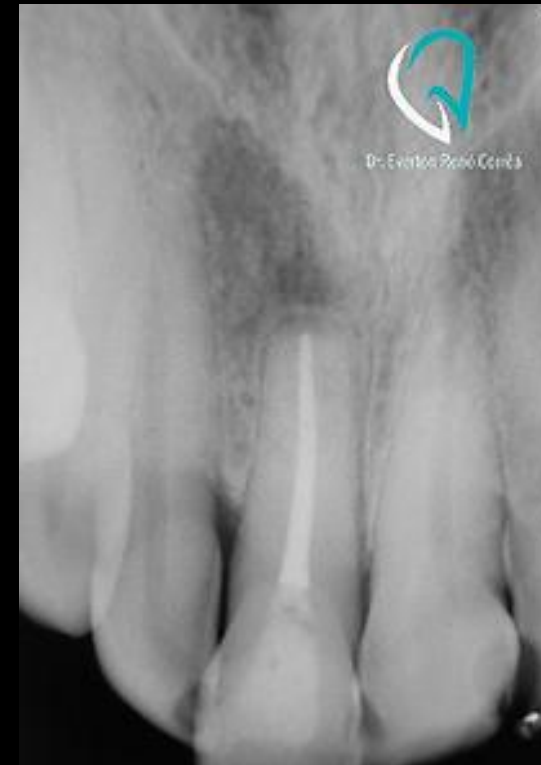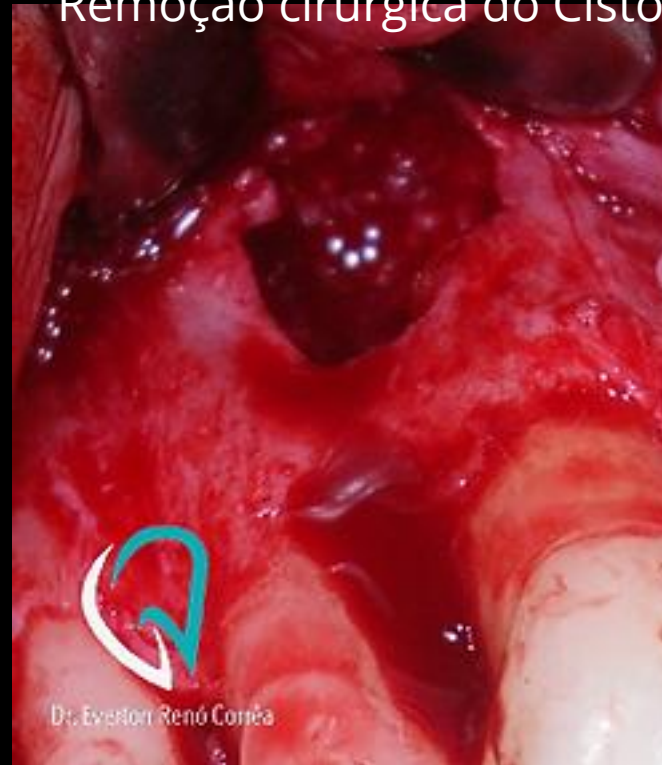
Controle radiográfico

Cirurgia para remoção de lesão periapical em dente anterior

Inicial

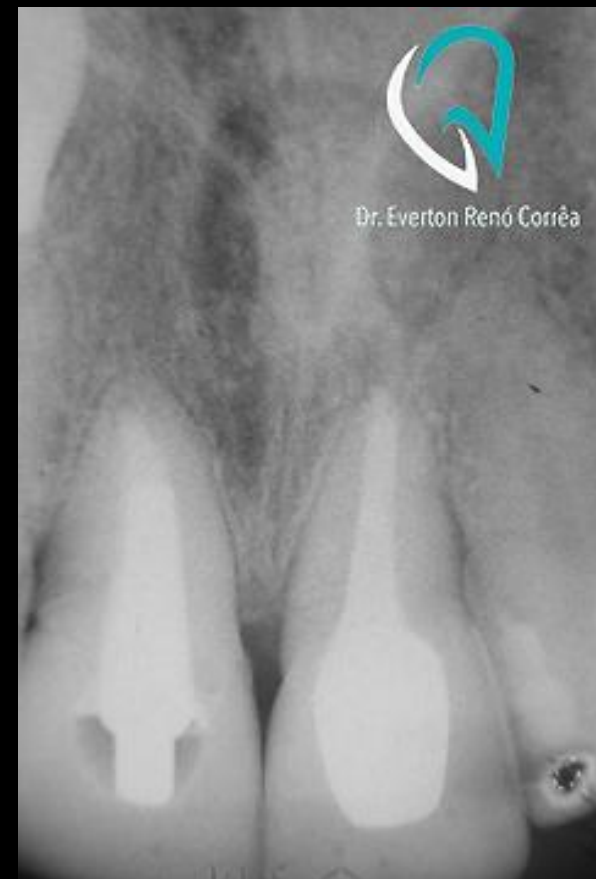
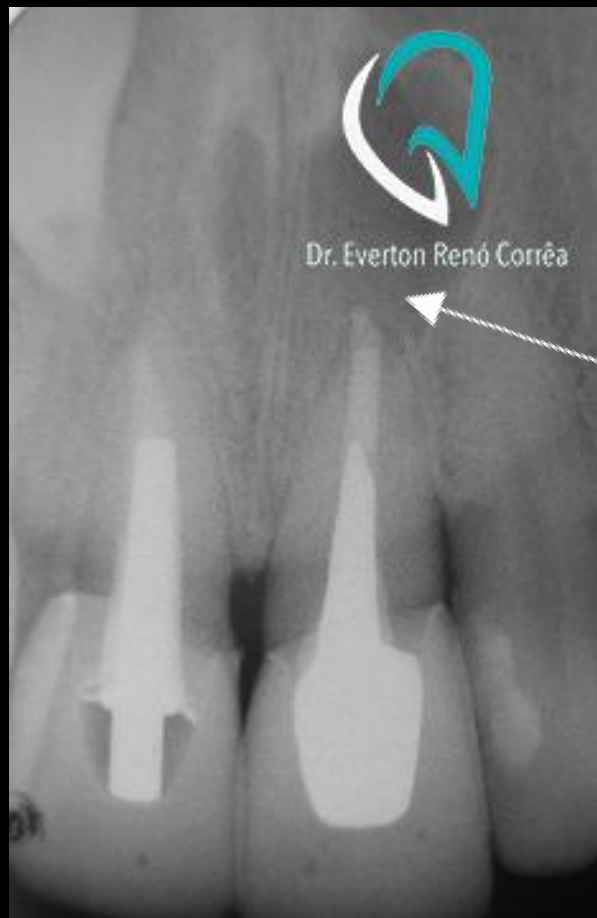
Remoção cirúrgica do Cisto



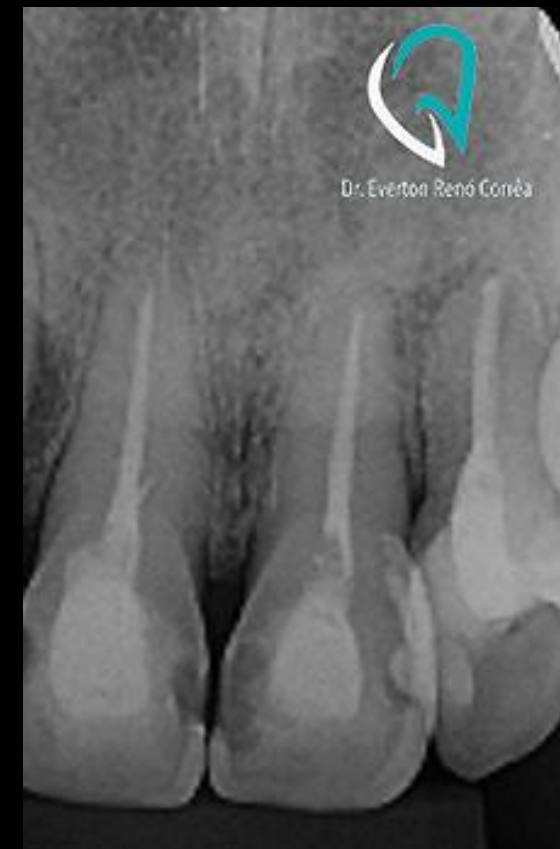
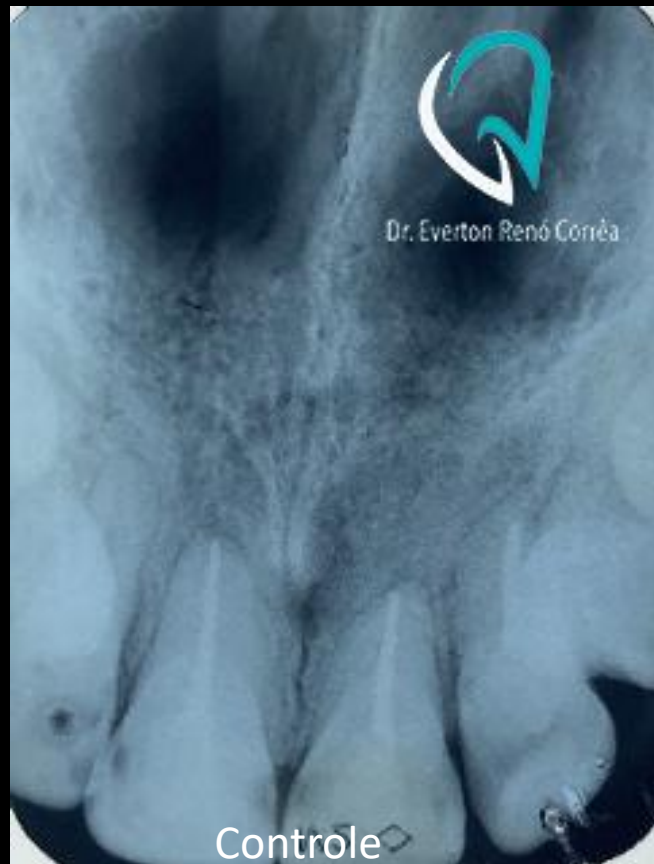
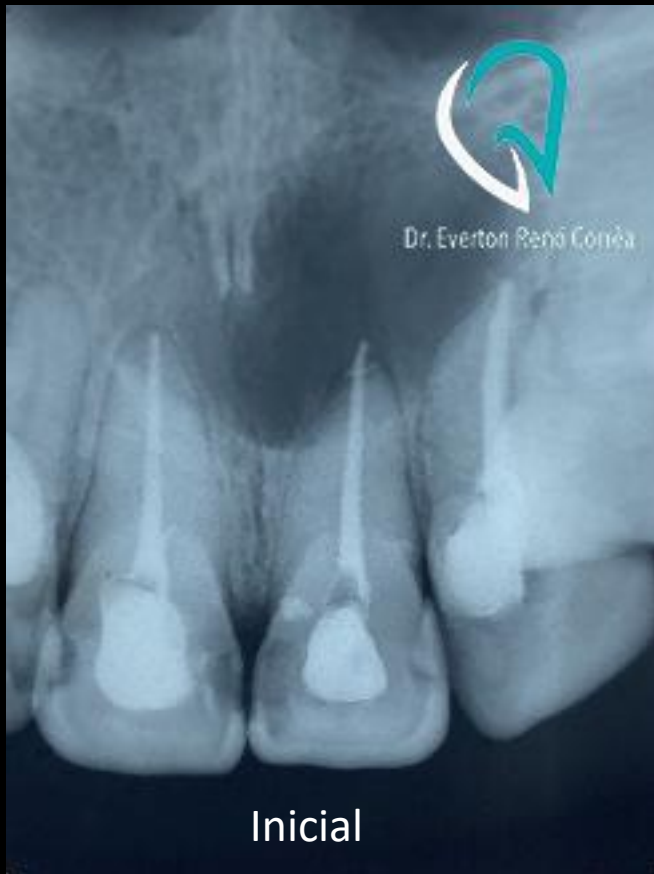Controle
radiográfico
após 2 anos

Foi realizado Cirurgia para remoção da infecção com enxerto ósseo

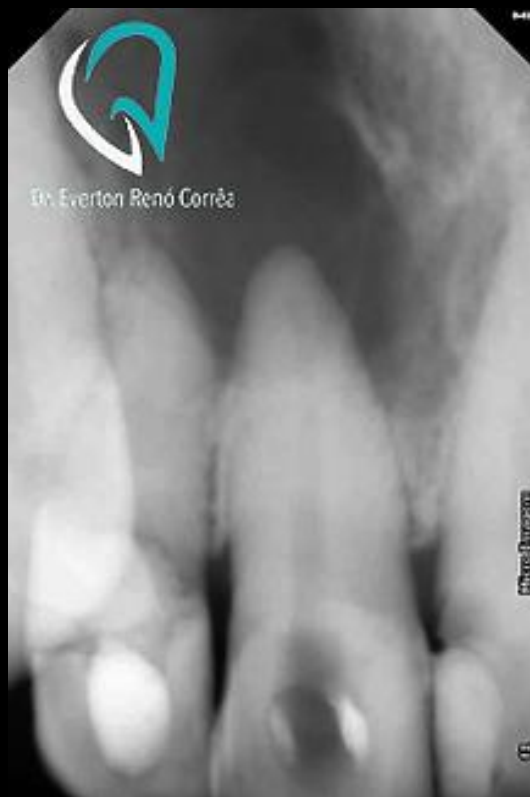

Radiografia de controle de 12 anos

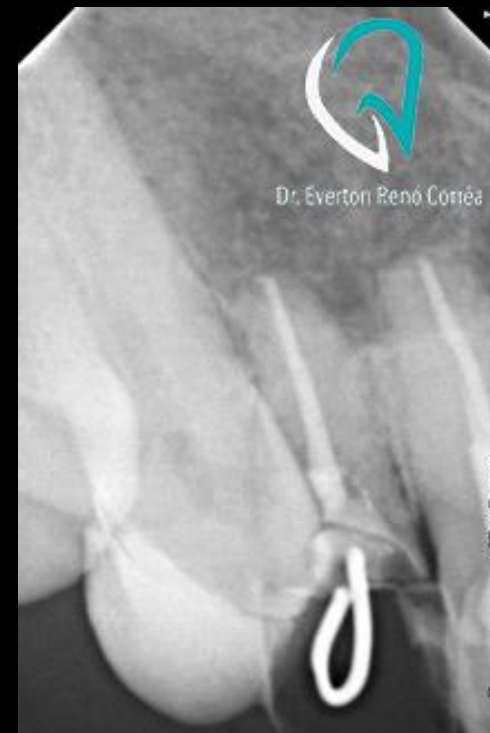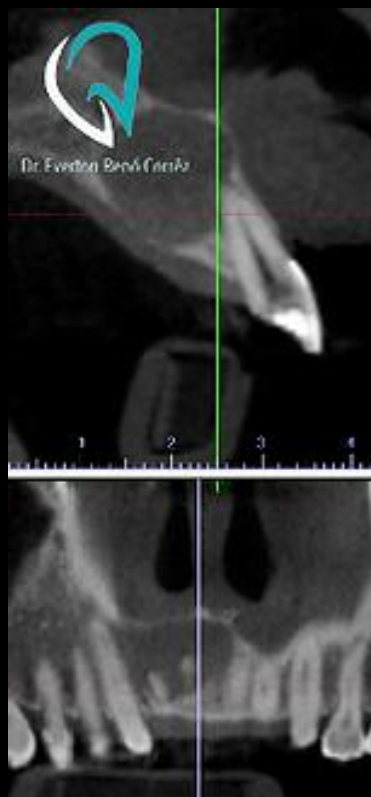Cirurgia para remoção de cisto periapical em região anterior



Foi realizado tratamento endodôntico dente 2 dentes anteriores e posteriormente Cirurgia para remoção da infecção com enxerto ósseo e L- PRF.

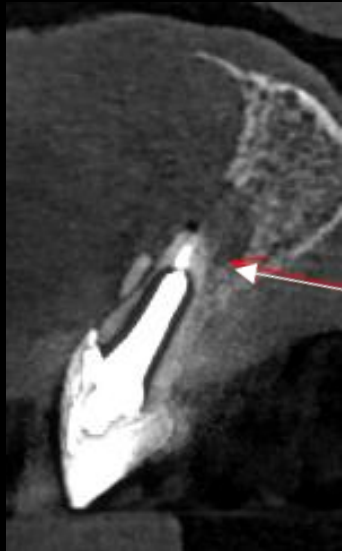

Inicial



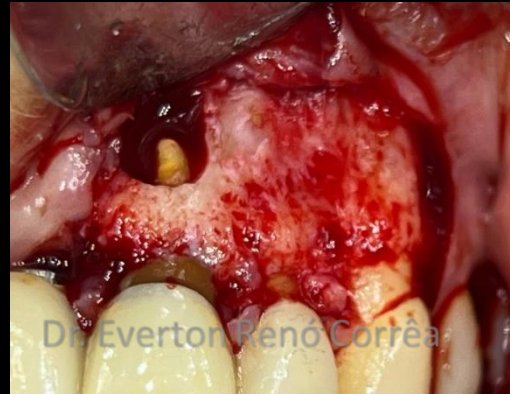Radiografia de controle após a cirurgia

Cirurgia de apicectomia, retrógada e LPRF em dente anterior

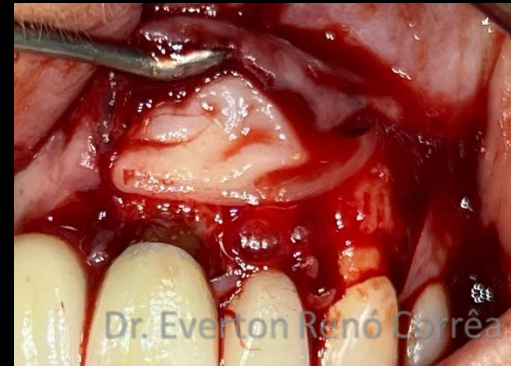

Lesão

Inicial

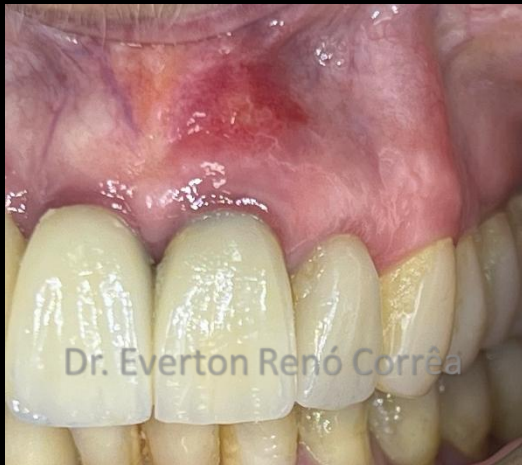

Dr. Everton Renó Corrêa

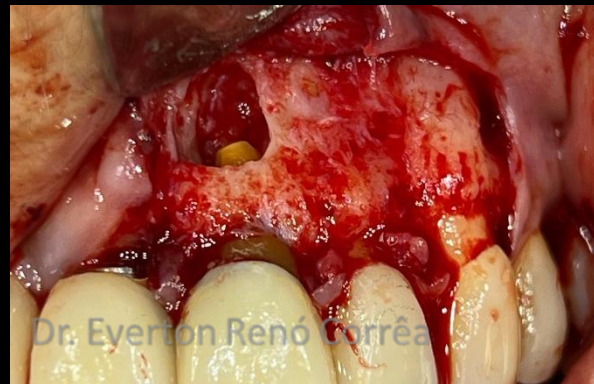

Dr. Everton Renó Corrêa

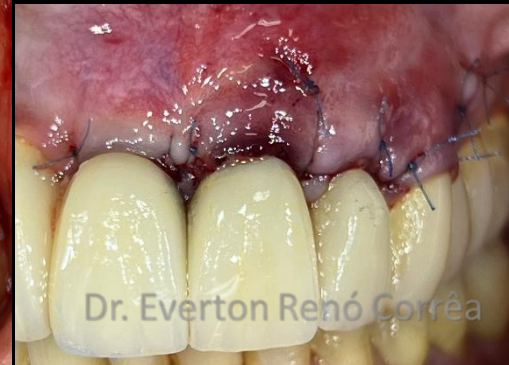Cirurgia



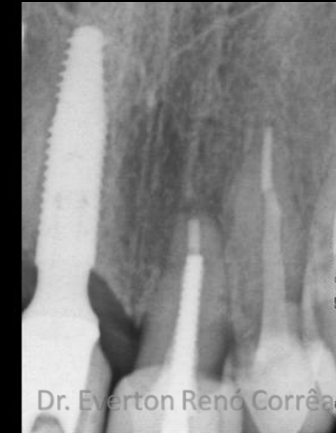Dr. Everton Renó Corrêa



Dr. Everton Renó Corrêa

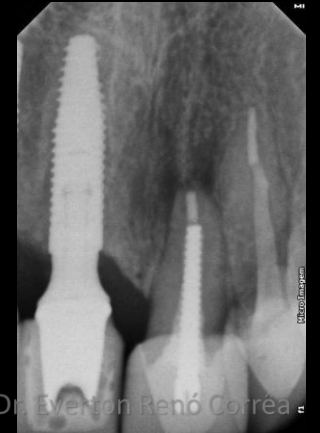

Dr. Everton Renó Corrêa



Dr. Everton Renó Corrêa

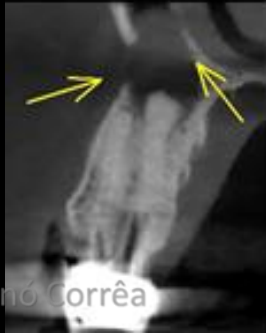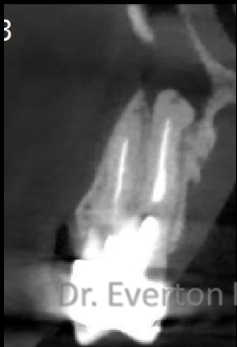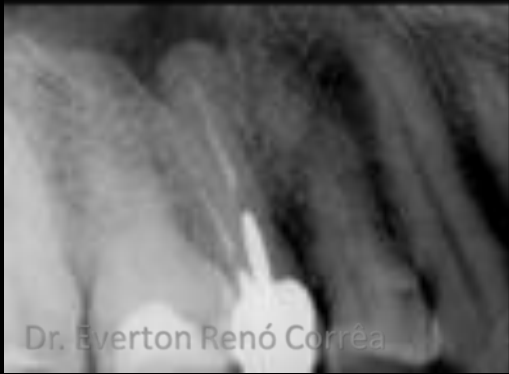Radiografia após procedimento cirúrgico



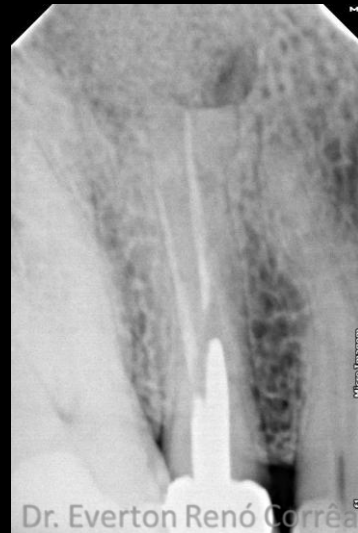Dr. Everton Renó Corrêa

Controle radiográfico de 5 meses

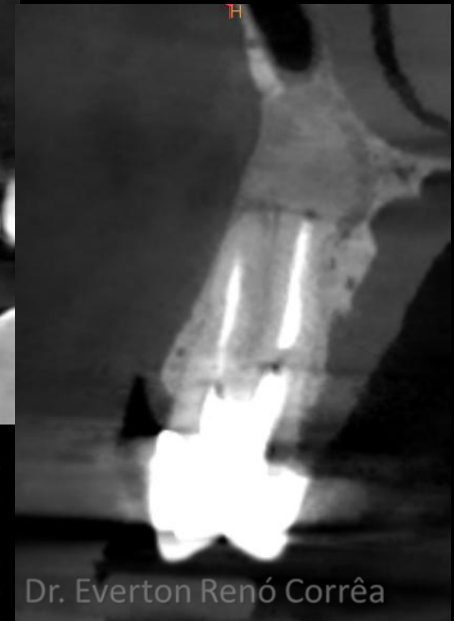
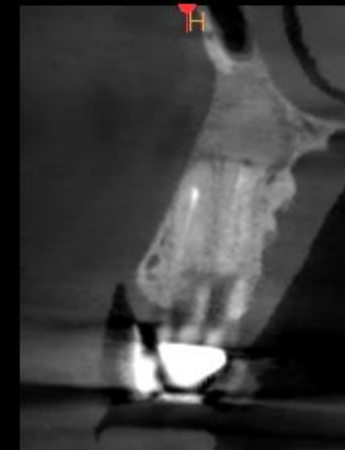
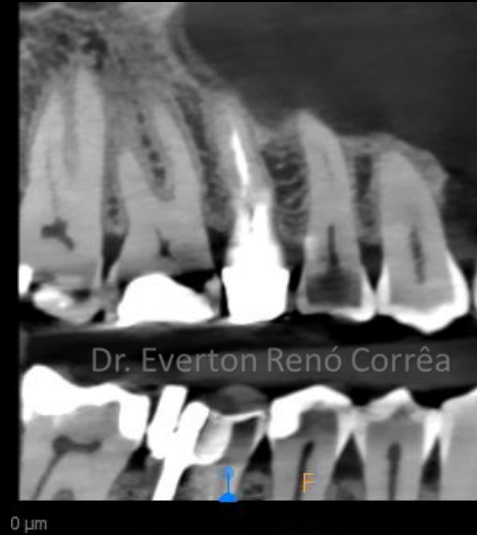Cirurgia de apicectomia, retrógada e L PRF em dente posterior



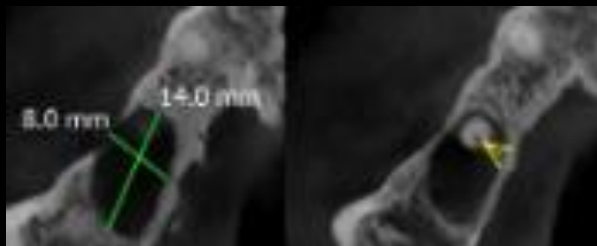Lesão cística apical



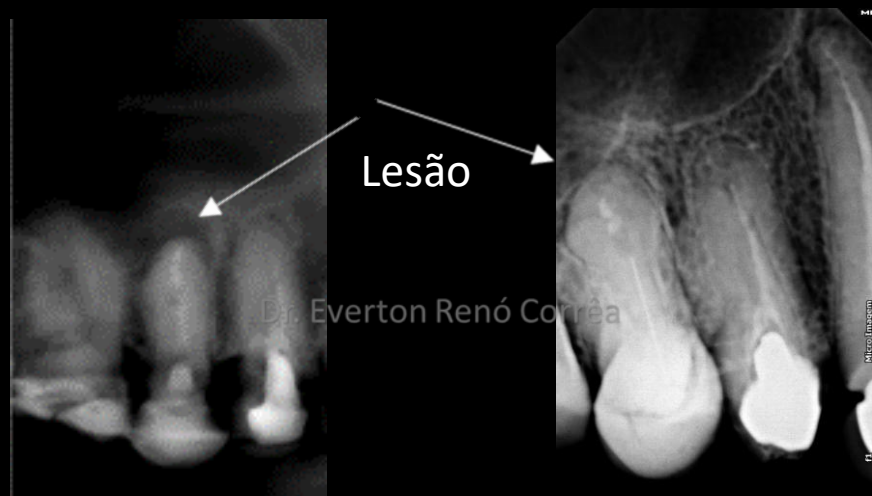
Radiografia após procedimento cirúrgico



controle de 3 meses



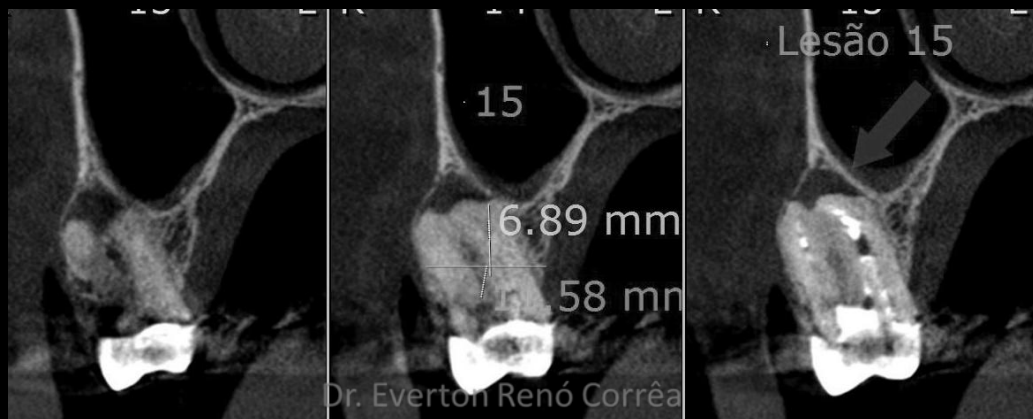
Cirurgia de apicectomia, retrógada em dente posterior



Lesão

Dr. Everton Renó Corrêa

Inicial



Lesão 15

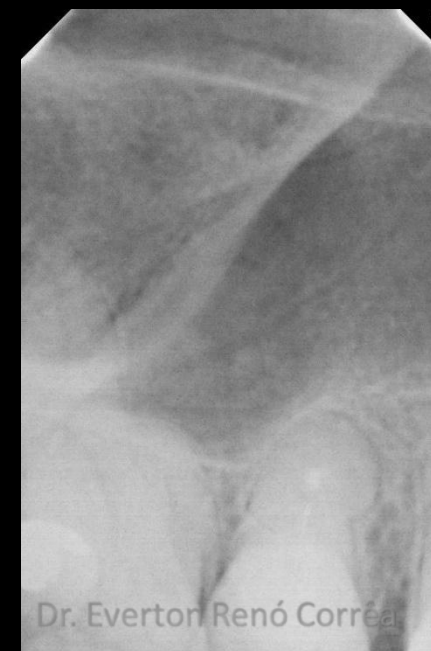15

6.89 mm

5.58 mm

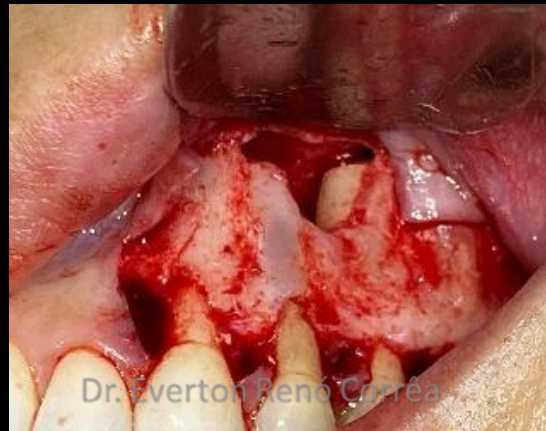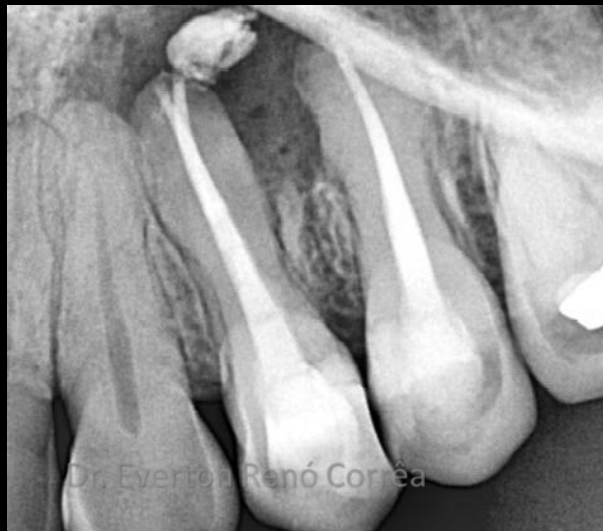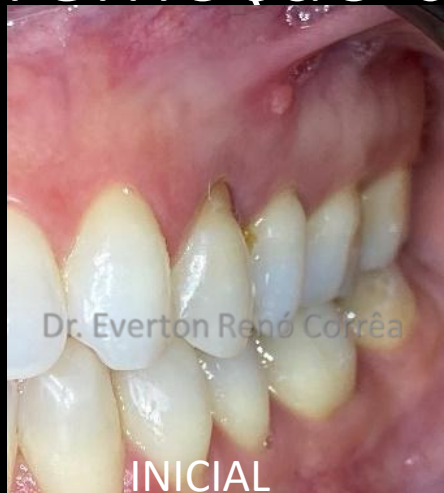Dr. Everton Renó Corrêa

Controle de 3 meses

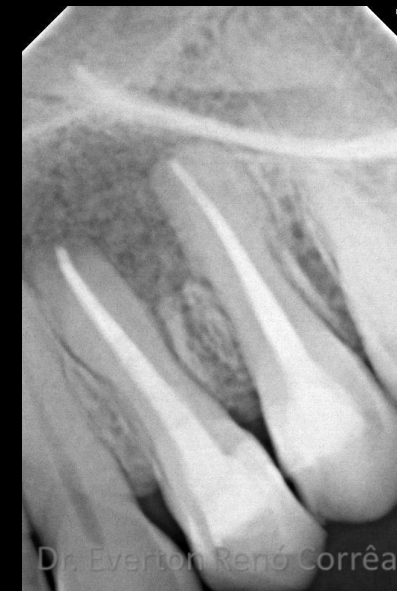

Dr. Everton Renó Corrêa

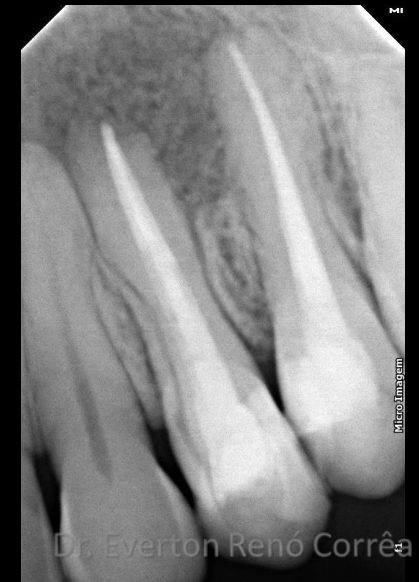Foi realizado o tratamento endodôntico elementos 24 e 25 (Dr. Evando) e posteriormente cirurgia para remoção da infecção com enxerto ósseo e L PRF



Cirurgia

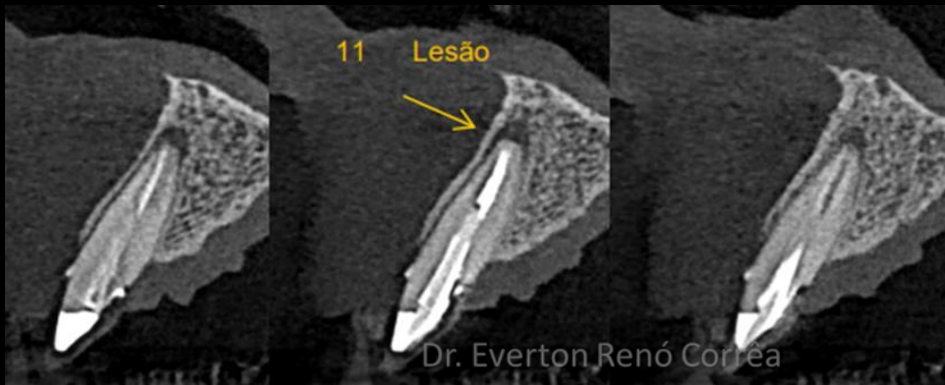

Radiografia após a cirurgia

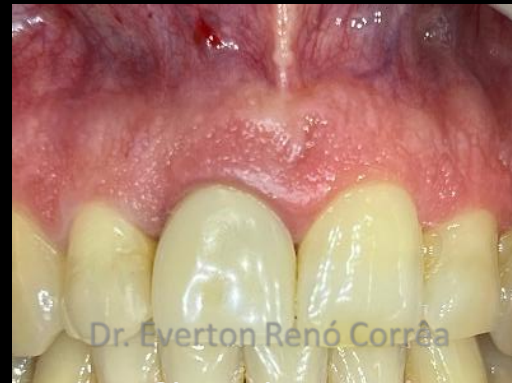

Radiografia de controle – 6 meses

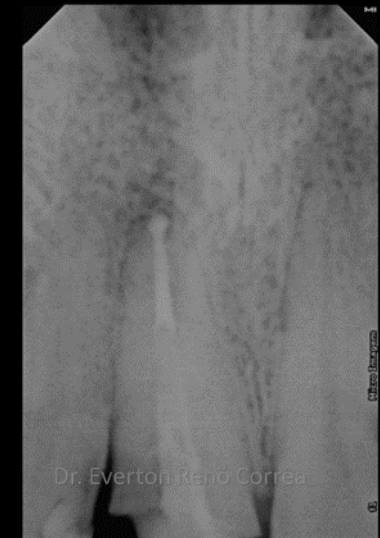Cirurgia apical elemento anterior para remoção de cisto periapical



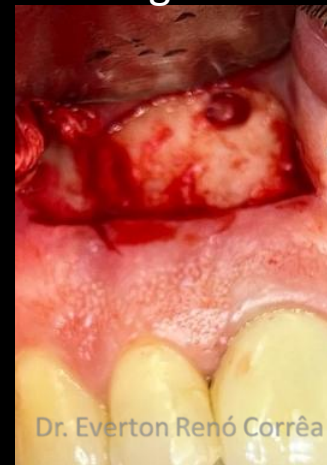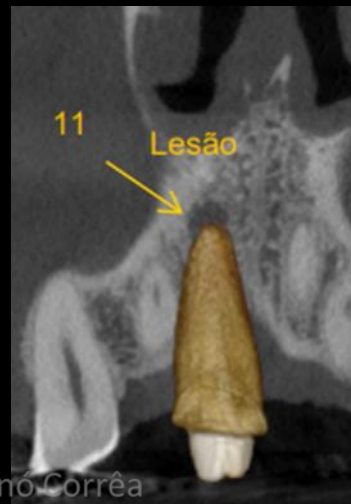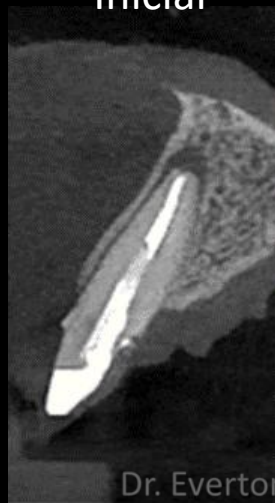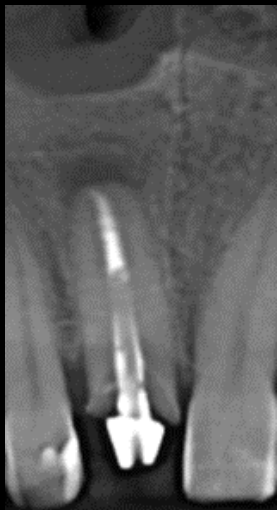
Inicial



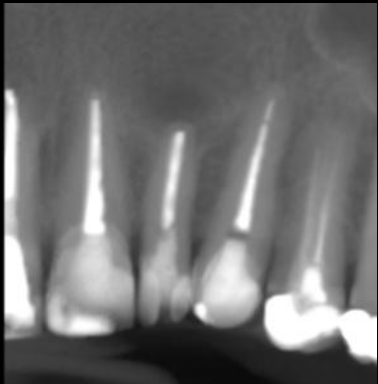Cirurgia



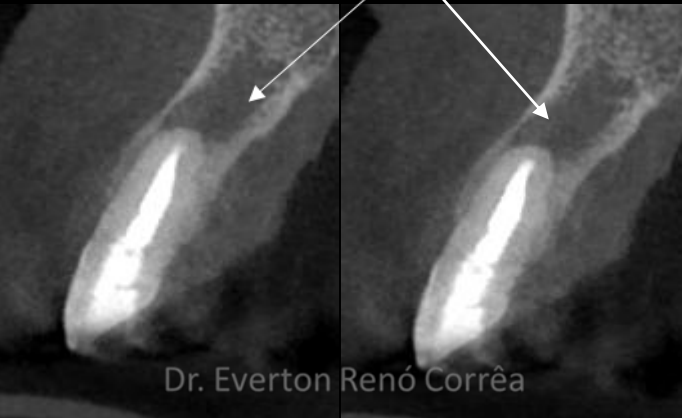Radiografia após procedimento



Cirurgia de apicectomia + retrógada elemento 22 + L PRF + Enxerto ósseo

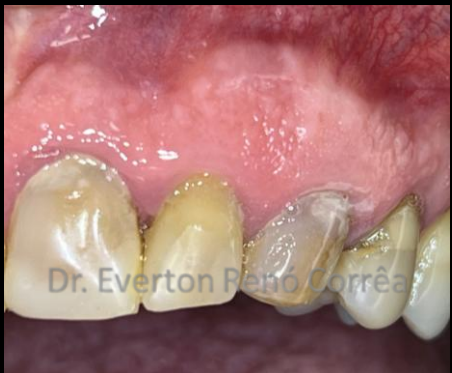

Lesão periapical



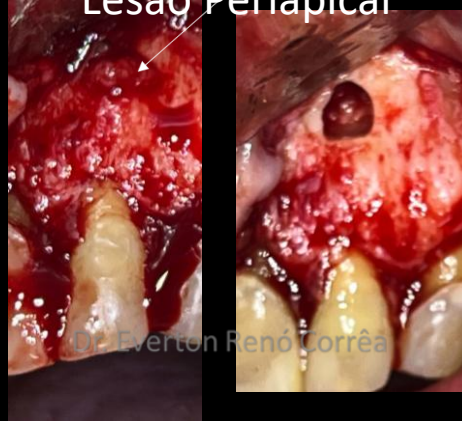
Dr. Everton Renó Corrêa

Inicial



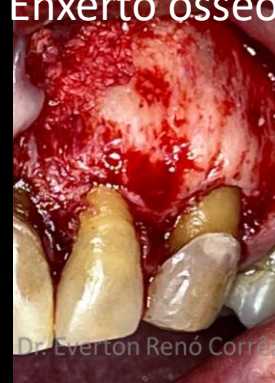Dr. Everton Renó Corrêa

Lesão Periapical



Dr. Everton Renó Corrêa

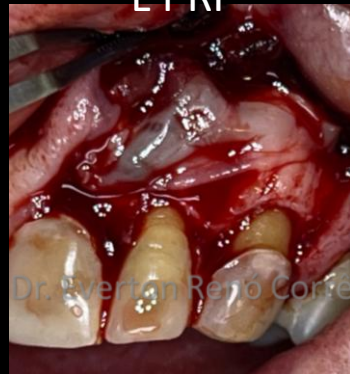Enxerto ósseo



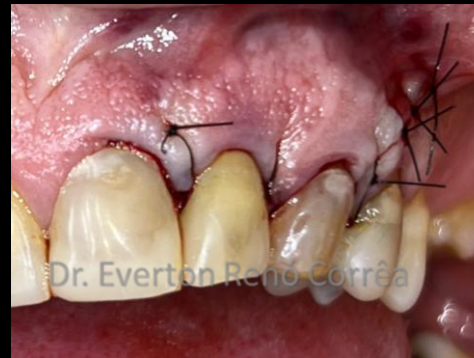Dr. Everton Renó Corrêa

Cirurgia

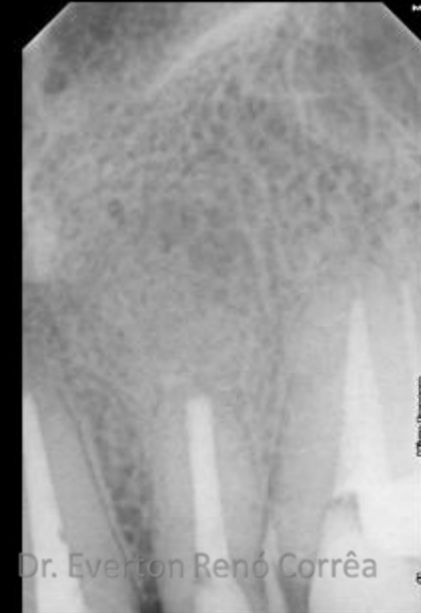L PRF



Dr. Everton Renó Corrêa

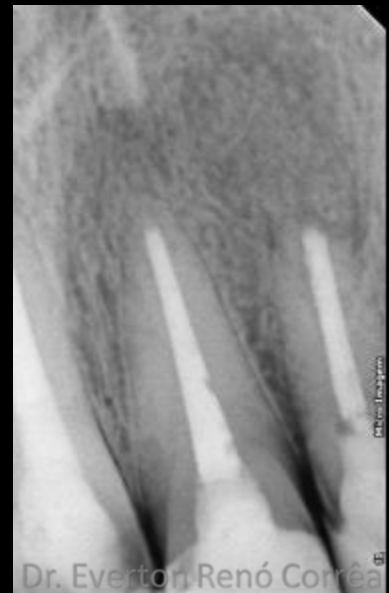

Dr. Everton Renó Corrêa



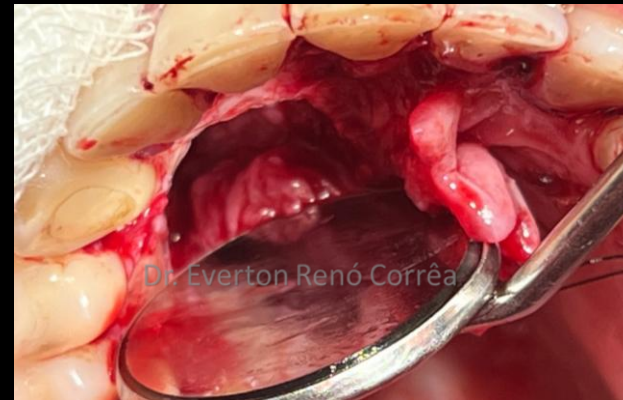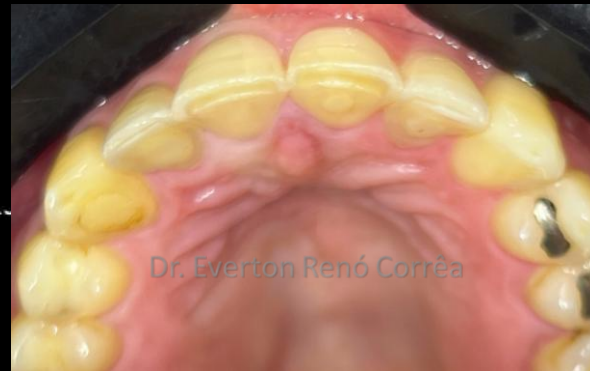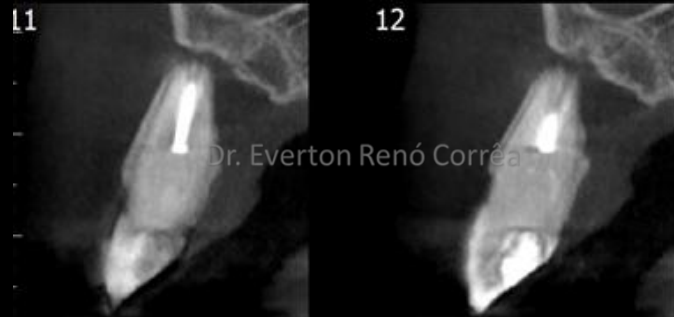
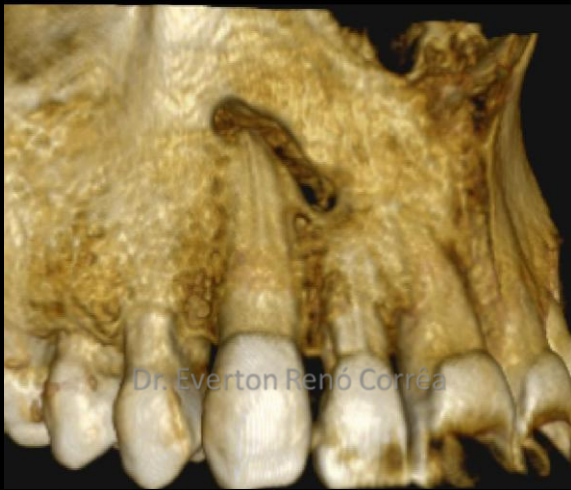Dr. Everton Renó Corrêa

Controle

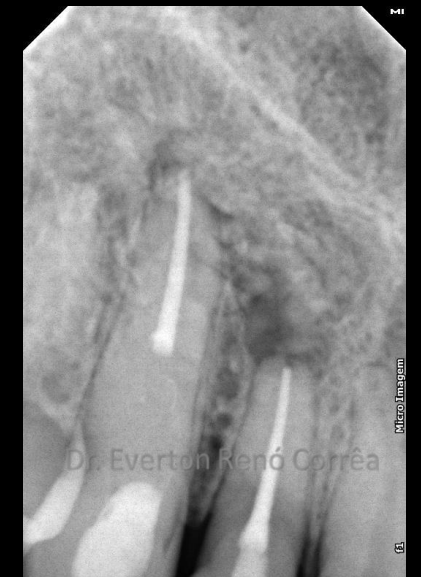
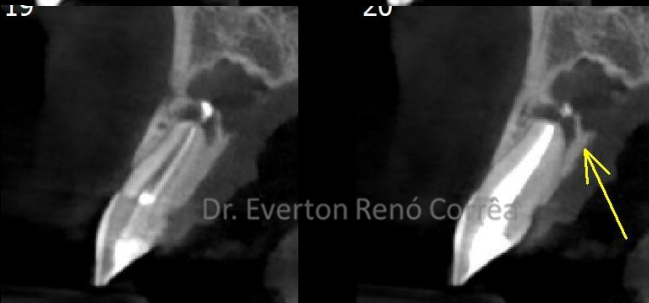
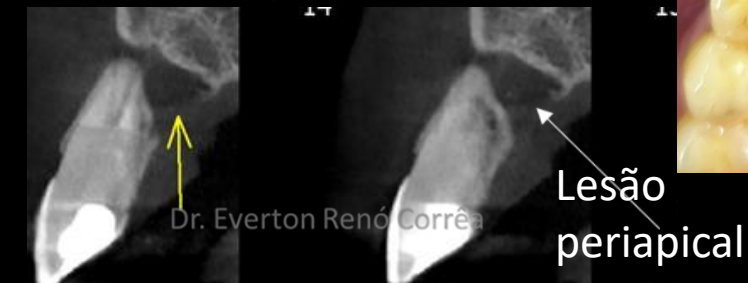Dr. Everton Renó Corrêa

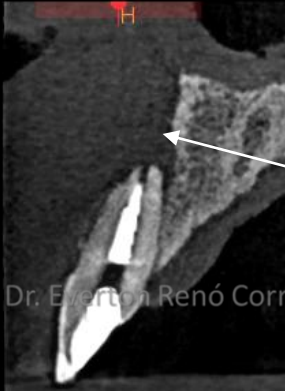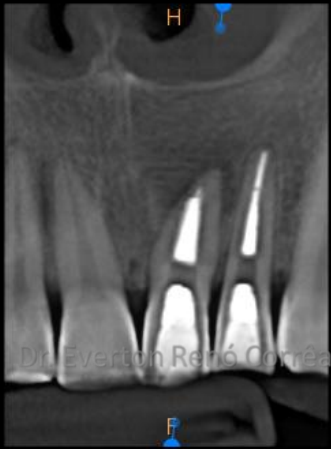Cirurgia para remoção de cisto região de 2 dentes inferiores



Controle de 8 meses

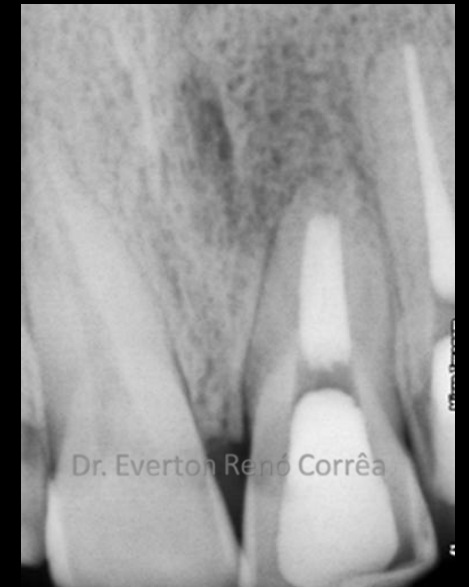
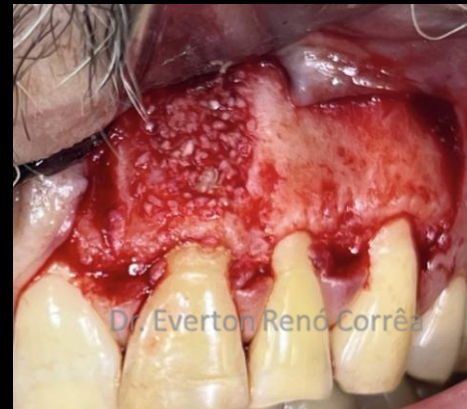
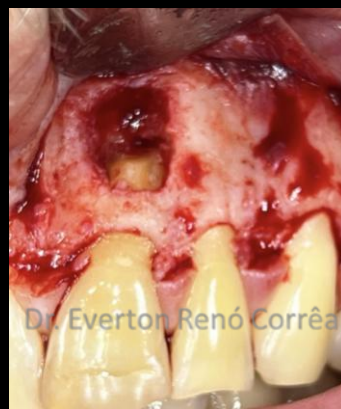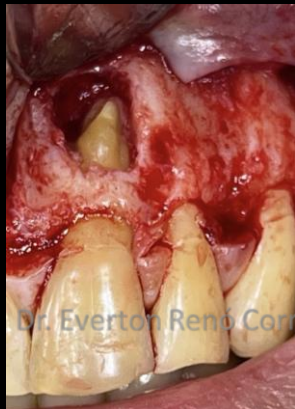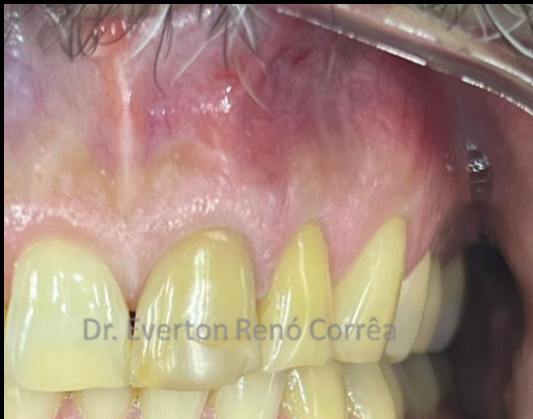Cirurgia para remoção de lesão em dente anterior



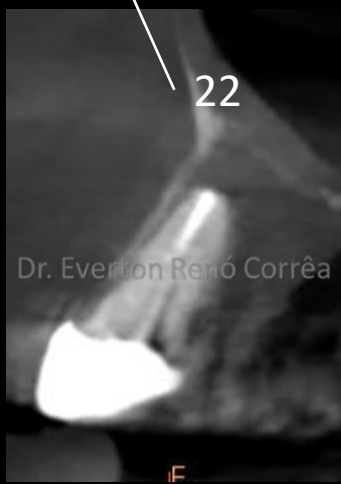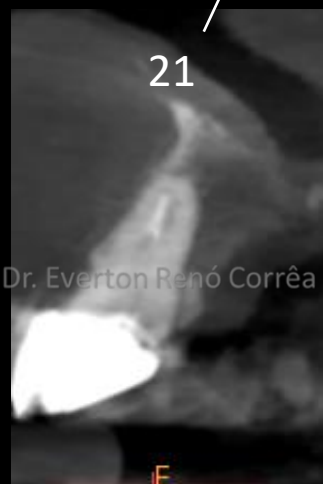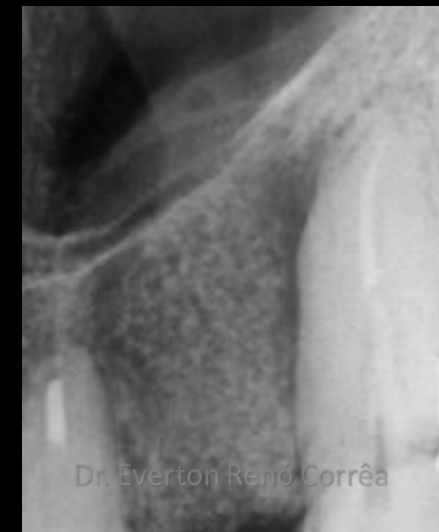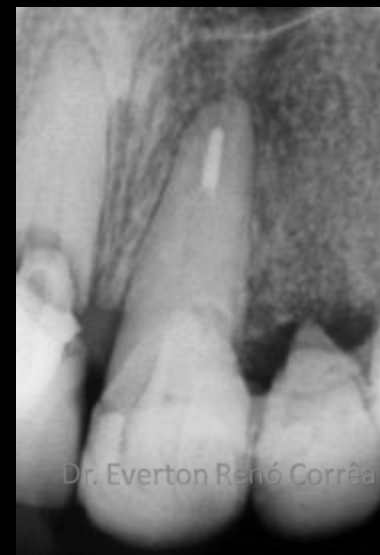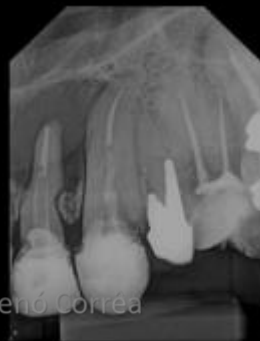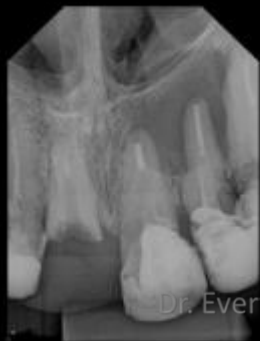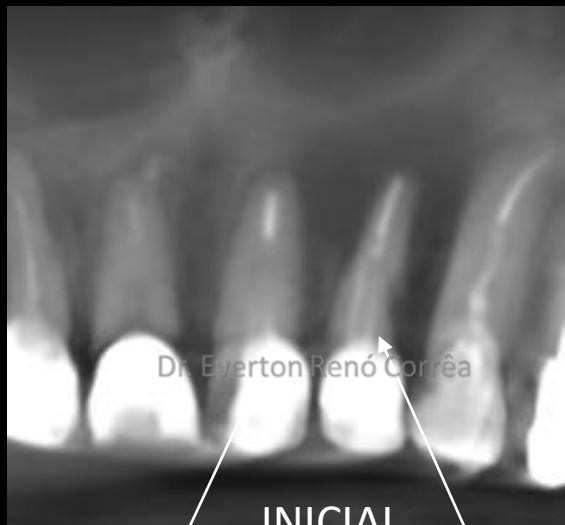Lesão periapical

Cirurgia



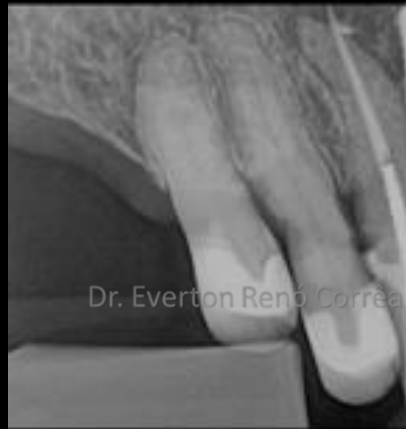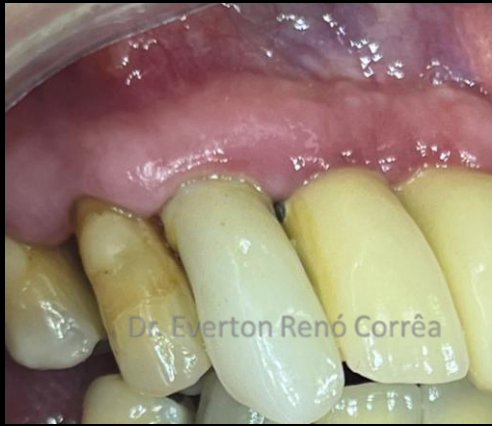Controle de 4 meses

Cirurgia de apicectomia dente com lesão (11) e remoção de dente fraturado (22) e enxerto ósseo para futuro tratamento com implante osseointegrado

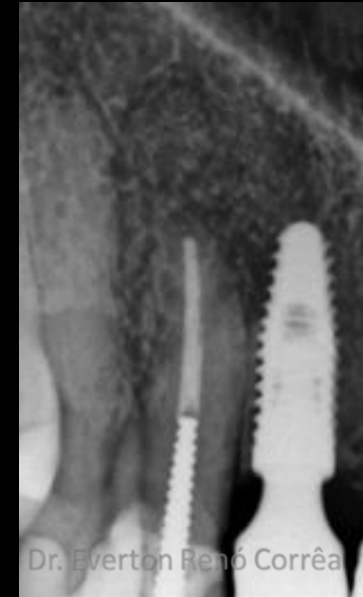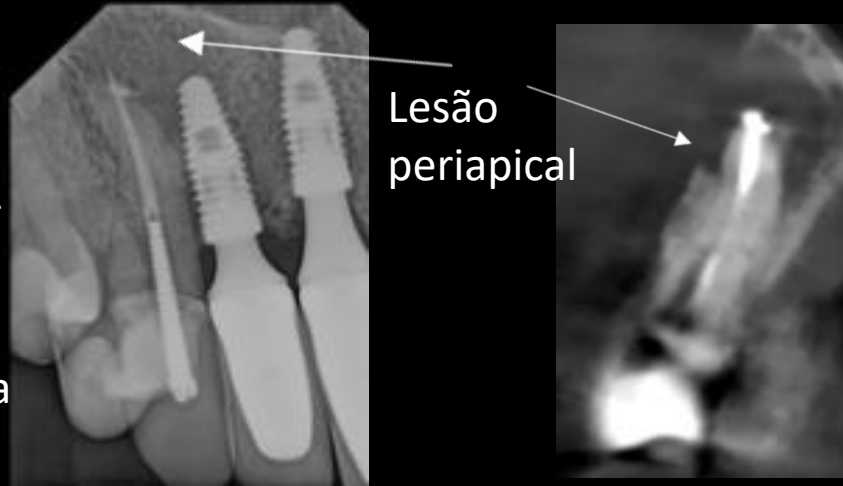


Radiografia após cirurgia

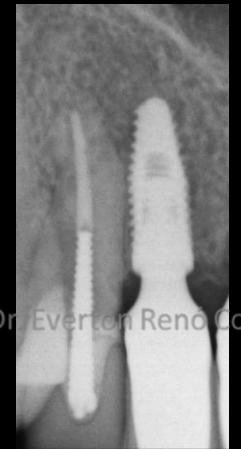Cirurgia para remoção de cisto apical região de dente anterior



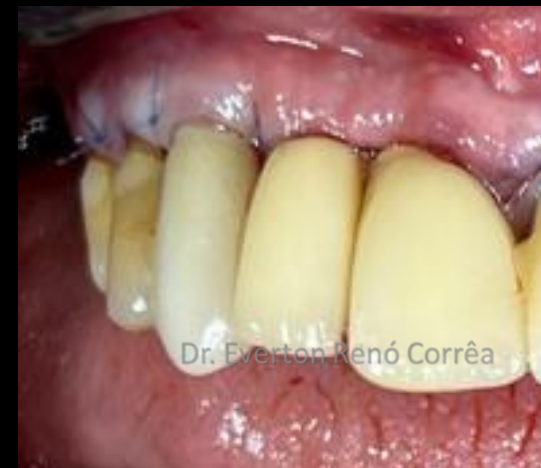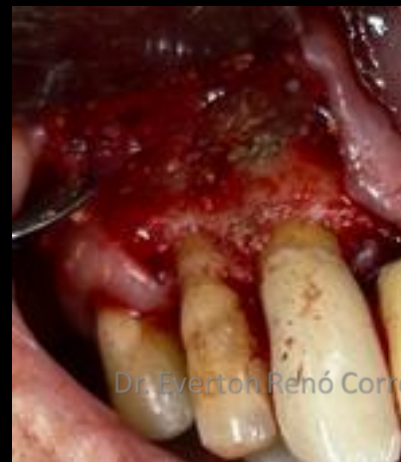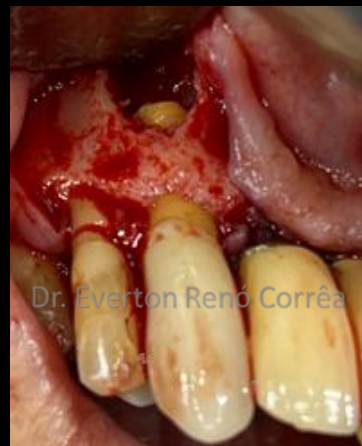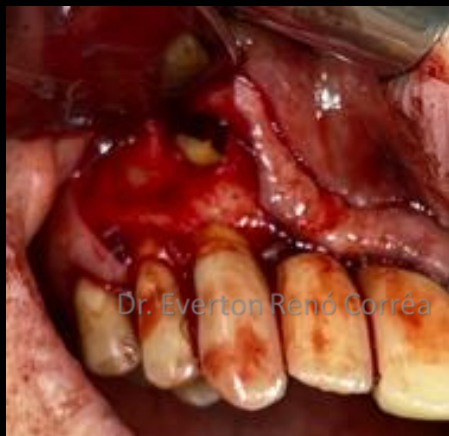INICIAL
13
Cirurgia



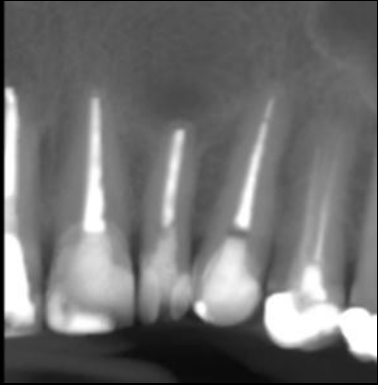Radiografia de controle



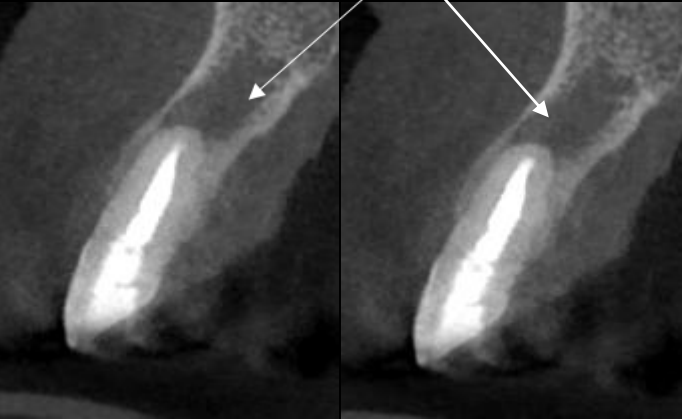Controle de 8 meses



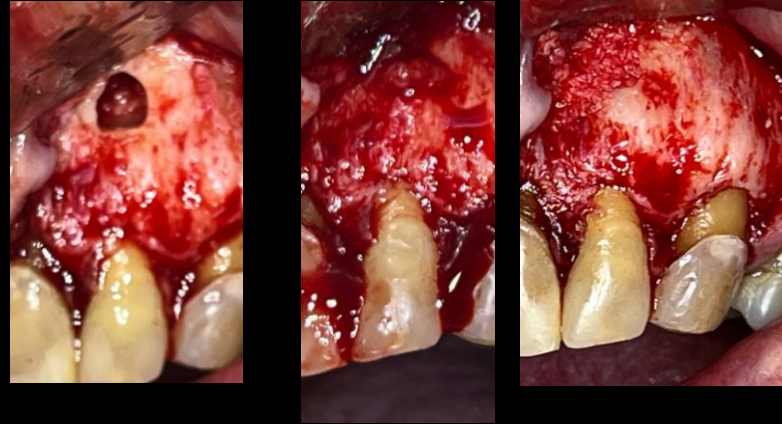
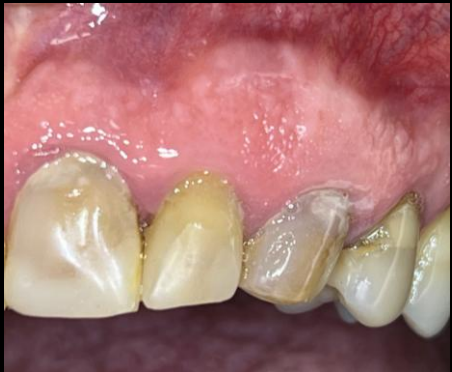Cirurgia de apicectomia + retrógada elemento 22 + L PRF + Enxerto ósseo



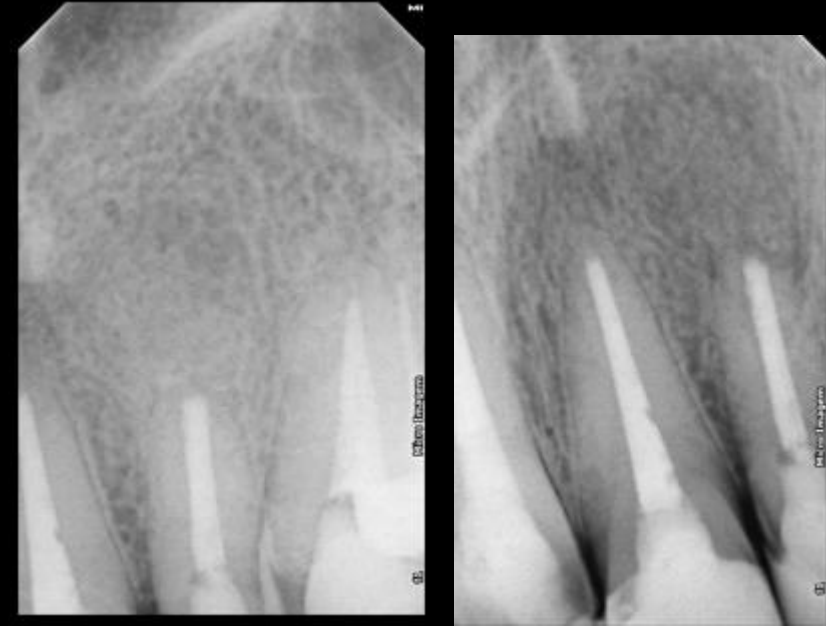
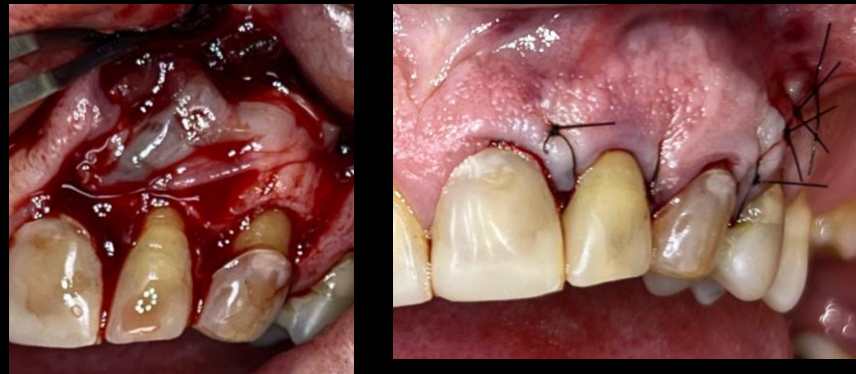Lesão periapical



Inicial

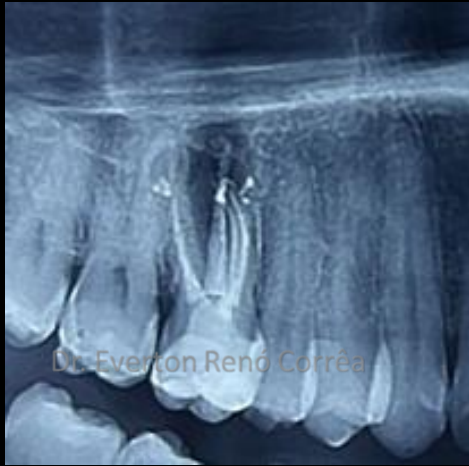

Cirurgia

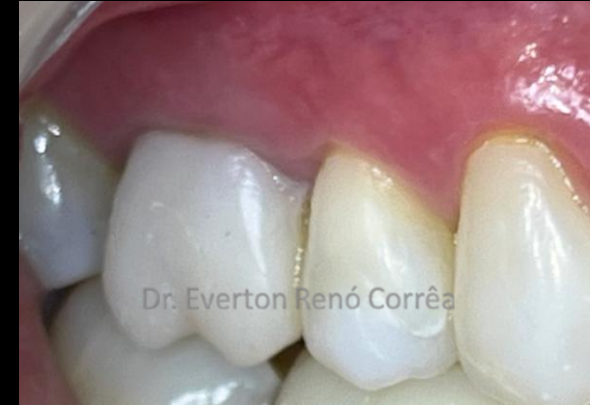

Controle

Cirurgia para remoção de raiz fraturada de dente posterior como tratamento para não remover o dente

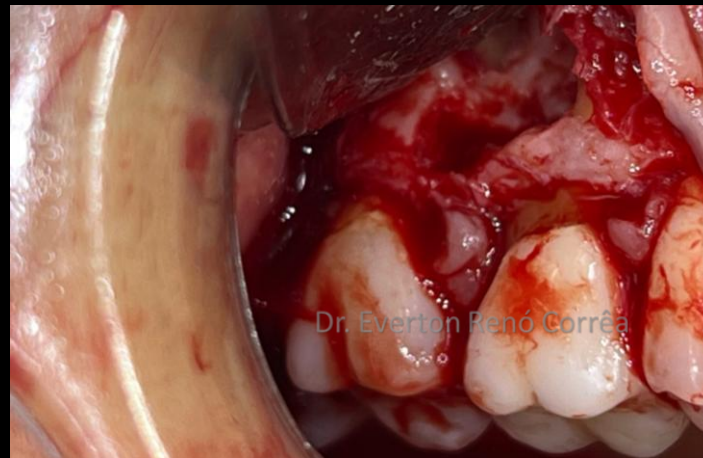
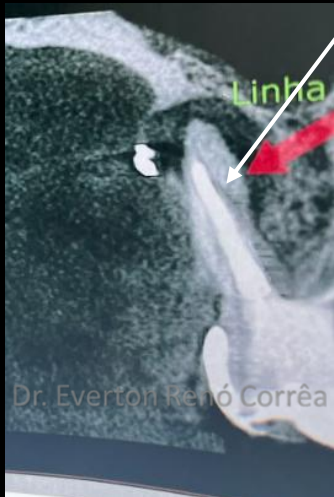

Fratura



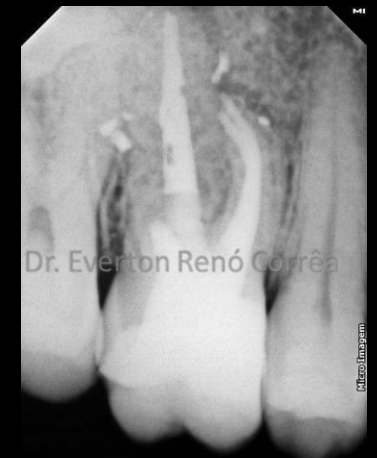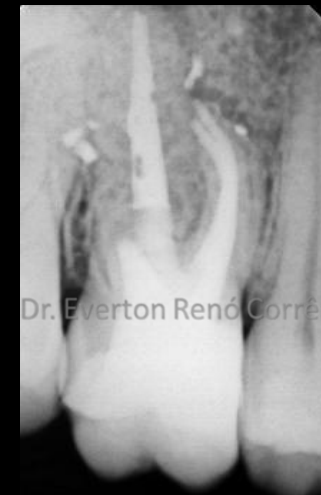Inicial

Cirurgia

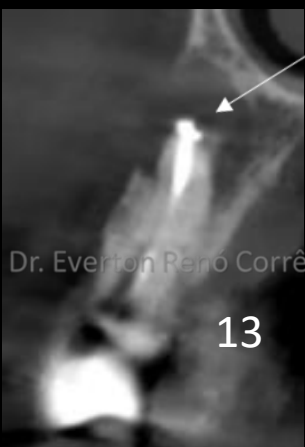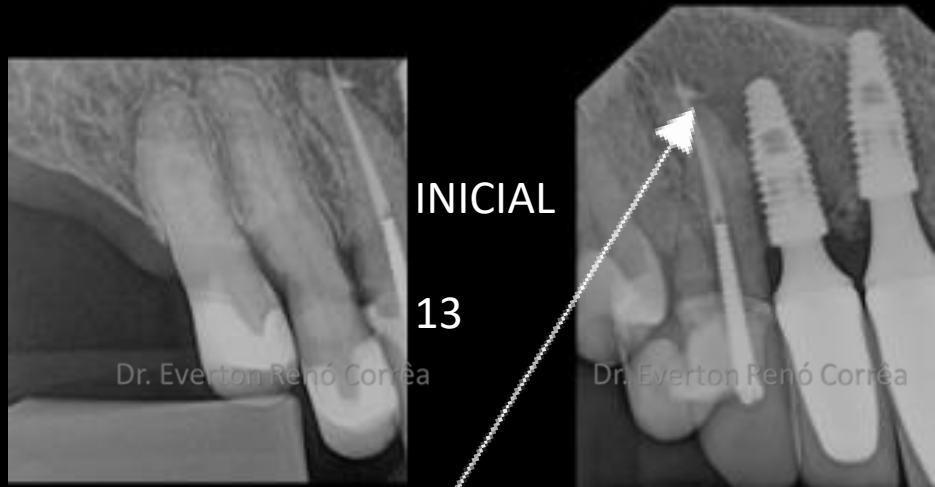


Controle de 6 meses

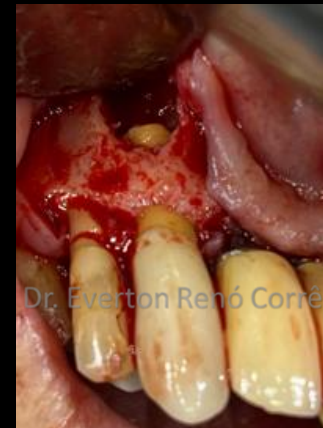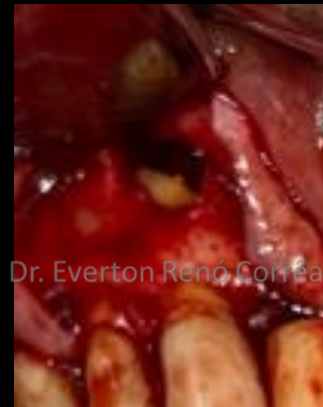Controle de 12 meses



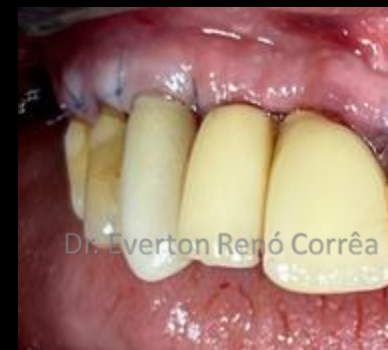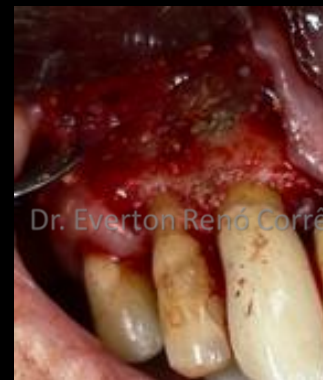Cirurgia para remoção de infecção apical de dente anterior + enxerto ósseo com LPRF



Infecção – lesão periapical



cirurgia



Controle de 12 meses - sem infecção e com saúde

